



和野トフル墓出土品

鹿児島県奄美大島和野トフル墓出土の人骨

小片丘彦・峰 和治・川路則友・山本美代子・岡元満子
(鹿児島大学歯学部口腔解剖学講座)

鹿児島県奄美大島下山田Ⅱ遺跡出土の縄文時代人骨

小片丘彦・峰 和治・川路則友・山本美代子
(鹿児島大学歯学部口腔解剖学講座)

挿 図 目 次

第130図 和野トフル墓の位置……………	263	第133図 出土遺物—2(和野トフル墓)……	308
第131図 和野トフル墓内分布図……………	306	第134図 出土遺物—3(和野トフル墓)……	309
第132図 出土遺物—1(和野トフル墓)……	307		

表 目 次

表 1 部位別の残存数……………	264	表 12 未成人骨資料……………	283
表 2 成人骨資料……………	264	表 13 未成人頭蓋計測値……………	286
表 3 成人頭蓋計測値(男性)……………	266	表 14 未成人頭蓋の非計測的小変異……	287
表 4 成人下顎骨計測値(男性)……………	266	表 15 未成人体肢骨計測値……………	288
表 5 成人頭蓋計測値(女性)……………	267	表 16 未成人体肢骨の骨体計測値……	289
表 6 成人下顎骨計測値(女性)……………	267	表 17 化骨状態(1)……………	290
表 7 成人頭蓋の非計測的小変異……	268	表 18 化骨状態(2)……………	290
表 8 和野トフル墓出土永久歯……………	278	表 19 病的所見の観察資料数……………	296
表 9 成人体肢骨計測値……………	280	表 20 変形性関節症……………	296
表 10 和野トフル墓人骨と与論島 島民の体肢骨計測値比較……………	282	表 21 慢性炎症性変化……………	296
表 11 右大脳骨最大長から算出した 推定身長……………	282	表 22 嬰内人骨一覽……………	301
		表 23 和野トフル墓出土品一覽 ……	310

鹿児島県奄美大島下山田Ⅱ遺跡出土の縄文時代人骨

表 1 出土人骨資料……………	311	表 2 下顎骨計測値……………	313
-----------------	-----	-----------------	-----

図 版 目 次

図版 1 1, 2号人骨頭蓋……………	315	図版 8 19号人骨体肢骨、Ⅱ嬰納骨状況、 Ⅰ嬰納骨状況……………	322
図版 2 3, 4号人骨頭蓋……………	316	図版 9 副鼻腔の炎症性変化、他……………	323
図版 3 14, 16号人骨頭蓋……………	317	図版10 腰椎・仙骨体の骨棘形成、他……	324
図版 4 19号人骨頭蓋 Ⅱ嬰納骨状況……	318	図版11 頸椎に見られた切創、他……………	325
図版 5 1, 2号人骨体肢骨……………	319	図版12 1号人骨体肢骨の集積状況、他 ……	326
図版 6 3, 5号人骨体肢骨……………	320	図版13 下山田Ⅱ遺跡出土人骨……………	327
図版 7 14, 16号人骨体肢骨……………	321		

鹿児島県奄美大島和野トフル墓出土の人骨

小片丘彦・峰 和治・川路則夫・山本美代子・岡元満子

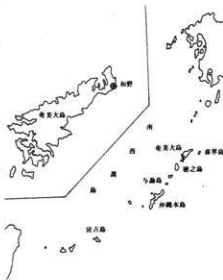(鹿児島大学歯学部口腔解剖学講座)

〈はじめに〉

奄美諸島には古くから複葬の風習があった。死者を風葬や土葬に付した後、一定期間を経て洗骨し、遺骨を定められた共同の墓所に安置するものであるが、このような墓所が今なお各地に残されている。その構造や呼称は島々によって異なるが、奄美大島本島の北部一帯では、固結砂丘に横穴を穿ち、遺骨を納めた墓所を「トフル」と呼んでいる。

1984年12月、新奄美空港建設に伴い、鹿児島県大島郡笠利町和野に所在するトフル墓1基の調査が実施され、多数の人骨が検出された(第130図)。遺骨の納められていた甕の型式や伴出した祭祀用品などから、この墓が機能していた時期は江戸時代中期以降とみられる。また、地元に伝わる話などから、明治初期には廃棄されたと推測される。

奄美諸島の人骨については、縄文・弥生時代の遺跡から出土した資料を除けば、大山(与論島, 1956)、中野(喜界島, 1958)、菊地(与路島, 1959)、岩井(徳之島, 1959)、Tagaya & Ikeda(奄美各島, 1976)らの頭蓋骨のほか、平田(与論島, 1958)、広沢(与論島, 1959)の上・下肢骨に関する報告があるが、いずれも骨の形態研究や地域間の比較に主眼を置いたものである。また、末永・長沢(与論島, 1972)、小野ら(喜界島, 1973)によって、民俗学的立場からの風葬墓調査も行われているが、人骨に関する詳しい記載はなされていない。今回調査した和野トフル墓は、その機能を止めてから長期間放置され、納められた遺骨にまつわる事柄も、既に人びとの記憶から消えてしまっている。しかし、このトフル墓は、実際に用いられていた当時の状況を比較的良好に残していることから、人骨の形質調査と並行して、人骨の納められた状況を検討し、形質人類学的観点から、不明な点が多い当時の葬法を明らかにするための足がかりを得たいと考えている。本トフル墓の人骨が、これまで報告の少なかった奄美大島本島人の形態特徴を地域的、時代的に検討していくための基礎資料を提供し、併せて葬制研究のうえでも、資料のひとつとなることを願っている。



第130図 和野トフル墓の位置

〈出土状況および人骨資料〉

納骨されていた横穴は固結砂丘を人工的に穿ったもので、入口幅約80cm、内部は奥壁幅約290cm、奥行き約230cm、高さ100～130cmほどの規模をもつ。横穴内の底面は入口より奥壁に向かって低くなっており、約50cmの厚さに土砂が流入していた。このため調査開始前は、甕の上部や少数の人骨、木片等が見られたにすぎなかったが、調査が進行するにつれ、土砂中に多量の人骨が埋没していることが明らかとなった。

人骨は甕内に納められていたものと、甕の外で集積または散乱状態にあったものとに分けられる(第131図)。1個体分の骨格の配列が解剖学的に正常な、いわゆる風葬(1次葬)の原状態にある例は全く見いだされず、どの人骨も洗骨・改葬の操作や、後世の人為的ないし自然現象による擾乱を受けたものとみられる。人骨の整理作業は、原則として12個の甕(I～Ⅻ)および甕外に設定した14の任意区画ごとに行った。甕は、ほぼ原形を保ったものから、大破したもののまでであるが、複数個体分の人骨が納められていた甕が大半を占める。また、甕の破損によって外に流出したと思われる骨があり、数m離れた位置にあった骨片同士が接合する場合や、明らかに同一個体の骨が別の甕から検出される例も見られ、1個体の骨格が広範囲に分布していたことが、整理作業の段階で追確認された。多量の人骨がこのような散乱状態にあるうえ、破損も大きいため、個体識別や帰属判定の困難な例が全出土骨の相当部分を占める。従って、総個体数や性別、年齢構成などの確定は難しい。同一個体と思われる骨を、大きさや形状によって、同じ甕内にあるものから、甕の外にあっても比較的近辺に残存するものへと順次判定を行った。全身骨格のうち、同一部位が何個体分存在するかを調べた結果(表1)、最も多くの残存数が確認されたのは、下顎骨正中部の49個体であった。実際の被葬者はこれより多かったと考えられ、この横穴内に少なくとも50個体以上が納められていたと推測される。この中で、ほぼ全身の骨格残存を確認し得たのは9個体にとどまった。

以下、成人骨と未成人骨に分け、計測・観察所見や病変その他の特記所見を記載し、さらに本トフル墓の葬法、葬制についても若干の検討を加える。

表1 部位別の残存数

	成人	未成人	計
前頭骨	28	4	32
側頭骨(右)	38	6	44
側頭骨(左)	38	6	44
後頭骨	39	5	44
下顎骨	43	6	49
舌骨	11	0	11
環椎	29	5	34
軸椎	28	3	31
第5腰椎	27	2	29

体肢骨については表19参照

表2 成人骨資料

人骨番号	性別	年齢	備 考
1号	男性	熟年	横穴入口付近に集積
2号	女性	壮年	頭蓋はⅩ甕の横、体幹・体肢骨はⅪ甕内
3号	女性	壮年	横穴中央部に集積
4号	男性	壮年	頭蓋のみ残存
5号	男性	壮年	Ⅹ甕内
6号	女性	熟年	頭蓋のみ残存
7号	女性	壮年	頭蓋のみ残存
8号	女性	壮年	頭蓋のみ残存
9号	男性	壮年	頭蓋はⅧ甕の奥、体幹・体肢骨はⅧ甕内
10号	女性	壮年	甕外集積
11号	女性	壮年	Ⅺ甕内
12号	男性	熟年	頭蓋のみ残存
13号	男性	老年	頭蓋のみ残存

〈人骨所見〉

A. 成人骨

頭蓋の保存状態が比較的良好で、性別・年齢の推定が可能であった1～13号人骨(表2)については、付随する体幹・四肢骨を含めた個体別の検討を行った。このほか、多数残存する所属不明の体幹・四肢骨に関しても、保存良好な資料は計測の対象とし、部位別に集計した。頭蓋・下顎骨計測値を表3～6に、頭蓋非計測的小変異の有無を表7に示す。

1号人骨(男性・熟年)

a. 頭蓋(図版1)

頭蓋底の一部と右下顎頭、右筋突起が欠損するほかは、ほぼ完全な頭蓋である。頭蓋冠と下顎骨の全面を石灰華が覆っている。頭蓋縫合は、主要3縫合の内板の閉鎖がおおむね完了しているが、外板での閉鎖はほとんど見られない。

脳頭蓋は全体に大きく、特に最大長が長い(193mm)。これに対して最大幅はやや狭く(137mm)、頭蓋長幅示数(71.0)は長頭型の低位に属している。バジオン・プレグマ高は120mmときほど低くはない。頭蓋水平周や正中矢状弧長はかなり大きな値をとる。上面観は楕円形、後面観は頭幅が狭いこともあって、比較的高い砲弾形を示す。後頭骨では、後頭隆起が発達し、塊状に後下方へ突出する。乳様突起は大きく、表面は粗雑である。眉間と眉弓は連続して丘状の高まりとなり、ゆるく前方へ突出する。そのため鼻根も軽度に陥凹する。鼻骨の水平彎曲は比較強い。

顔面頭蓋では、上顔高は中程度であるが、オトガイ高(39mm)の高さが目立ち、顔高はかなり大きい。Kollmann 顔示数(89.2)は中顔型に、上顔示数(49.6)は低上顔型に属している。また、眼窩示数(左, 76.7)は中眼窩型に、鼻示数(49.1)も中鼻型に属し、全般に低顔の要素は見いだせない。歯列は次の通りである。

r															●: 生前喪失, 歯槽閉鎖			
c															○: 死後脱落, 歯槽開放			
8	7	6	5	●	○	2	1		○	2	○	4	5	6	●	8	c: 齶蝕	
c	8	7	●	●	4	○	●	○		○	○	3	4	○	●	●	8	r: 根尖部の病的骨欠損

咬耗は $\underline{2}$ 、 $\underline{3}$ がMartinの3度、他の残存歯は1～2度である。全般的に辺縁性歯周炎によると思われる歯槽骨吸収が顕著で、特に大臼歯部では歯根の2/3が露出している。 $\underline{5}$ は残根状態で、根尖部病変による骨欠損がある。 $\underline{7}$ 部の歯槽には、上顎洞と交通する径約2mmの穿孔が見られる。

頭蓋の非計測的小変異として、ラムダ縫合骨(左右)、インカ骨(Os epactale proprium)、頭頂切痕骨(左右)、眼窩上孔(右)、前頭孔(左右)が認められる。

b. 体幹骨

表3 成人頭蓋計測値 (男性)

Martin's No.		1号	4号	5号	9号
1	頭蓋最大長	193	—	175	—
8	頭蓋最大幅	137	132	120	(145)
17	バジオン・プレグマ高	—	135	129	—
8/1	頭蓋長幅示数	71.0	—	74.3	—
17/1	頭蓋長高示数	—	—	73.7	—
17/8	頭蓋幅高示数	—	102.3	99.2	—
20	耳プレグマ高	120	113	107	—
20/1	頭長耳高示数	62.2	—	61.1	—
20/8	頭幅耳高示数	87.6	85.6	82.3	—
45	頬骨弓幅	139	—	—	—
46	中顔幅	98	—	—	—
47	顔高	124	—	—	—
48	上顔高	69	—	57	—
47/45	Kollmann 顔示数	89.2	—	—	—
47/46	Virchow 顔示数	126.5	—	—	—
48/45	Kollmann 上顔示数	49.6	—	—	—
48/46	Virchow 上顔示数	70.4	—	—	—
51	眼窩幅 (左)	43	—	41	—
52	眼窩高 (左)	33	—	32	—
52/51	眼窩示数 (左)	76.7	—	78.0	—
54	鼻幅	26	—	24	—
55	鼻高	53	—	46	—
54/55	鼻示数	49.1	—	52	—

表4 成人下顎骨計測値 (男性)

Martin's No.	1号	4号	9号	WM-1	WM-2	WM-3	WM-4	WM-5
65	下顎頭間幅	—	116	—	—	—	—	110
65(1)	筋突起間幅	—	—	102	107	—	90	—
66	下顎角幅	99	—	—	—	—	90	107
67	前下顎幅	47	49	43	45	45	41	46
68(1)	下顎骨長	115	111	105	102	(106)	95	107
69	オトガイ高	39	30	—	32	—	26	34
69(1)	下顎体高	(32)	31	29	31	—	27	30
69(3)	下顎体厚	12	14	12	14	12	12	14
70a	下顎頭高	45	56	55	48	(51)	54	50
70(1)	前枝高	60	—	66	59	—	59	—
70(2)	最小下顎枝高	47	51	49	46	—	47	50
70(3)	下顎切歯高	18	—	17	15	14	13	—
71a	最小下顎枝幅	35	—	32	35	34	33	36
79	下顎枝角	136°	129° (128°)	130°	—	121°	124°	—

表5 成人頭蓋計測値 (女性)

Martin's No.		2号	3号	6号	7号	8号	10号	11号
1	頭蓋最大長	171	176	173	173	(178)	—	162
8	頭蓋最大幅	134	130	139	136	137	—	132
17	バジオン・プレグマ高	127	136	128	—	—	—	—
8/1	頭蓋長幅示数	78.4	73.9	80.3	78.6	(77.0)	—	81.5
17/1	頭蓋長高示数	74.3	77.3	74.0	—	—	—	—
17/8	頭蓋幅高示数	94.8	104.6	92.1	—	—	—	—
20	耳プレグマ高	109	115	109	104	117	—	113
20/1	頭長耳高示数	63.7	65.3	63.0	60.1	(65.7)	—	69.8
20/8	頭幅耳高示数	81.3	88.5	78.4	76.5	85.4	—	85.6
45	頬骨弓幅	125	125	—	128	—	—	—
46	中顔幅	95	104	—	97	—	98	—
47	顔高	106	105	—	—	—	—	—
48	上顔高	63	65	—	(58)	—	—	—
47/45	Kollmann顔示数	84.8	84.0	—	—	—	—	—
47/46	Virchow顔示数	111.6	101.0	—	—	—	—	—
48/45	Kollmann上顔示数	50.4	52.0	—	(45.3)	—	—	—
48/46	Virchow上顔示数	66.3	62.5	—	(59.8)	—	—	—
51	眼窩幅 (左)	38	39	40	40	—	—	—
52	眼窩高 (左)	32	32	34	34	—	—	—
52/51	眼窩示数 (左)	84.2	82.1	85.0	85.0	—	—	—
54	鼻幅	24	24	—	28	—	26	—
55	鼻高	47	50	—	45	—	—	—
54/55	鼻示数	51.1	48.0	—	62.2	—	—	—

表6 成人下顎骨計測値 (女性)

Martin's No.		2号	3号	WF-1	WF-2	WF-3	WF-4	WF-5	WF-6
65	下顎頭間幅	—	112	116	—	—	—	—	—
65(1)	下顎筋突起間幅	—	90	96	90	—	—	—	—
66	下顎角幅	—	92	96	95	—	90	—	—
67	前下顎幅	45	47	48	47	46	44	—	45
68(1)	下顎骨長	—	95	101	101	(94)	—	(99)	(99)
69	オトガイ高	30	27	(30)	—	28	29	27	31
69(1)	下顎体高	28	26	29	—	(25)	30	27	31
69(3)	下顎体厚	14	13	13	13	14	13	11	14
70 a	下顎頭高	—	63	45	48	44	—	57	59
70(1)	前枝高	—	60	57	51	—	—	62	—
70(2)	最小下顎枝高	—	53	44	40(40)	41	47	50	48
70(3)	下顎切痕高	—	9	13	13	—	—	12	—
71 a	最小下顎枝幅	31(40)	36	32	33	33	34	35	35
79	下顎枝角	—	103*	132*	134*	127*	—	115	117*

表7 成人頭蓋の非計測的小変異

	男性					女性						
	1号	4号	5号	9号	12号	2号	3号	6号	7号	8号	10号	11号
ラムダ小骨	-	+	-	-	-	-	-	-	-	-	-	-
ラムダ縫合骨	++	++	+-	-	//	-+	++	--	+-	++	++	--
横後頭縫合痕跡	++	--	+-	--	//	--	++	--	--	+	--	--
アステリオン小骨	--	--	--	+	//	+	--	--	--	--	+	++
後頭乳突縫合骨	--	-+	+-	--	//	--	-+	--	--	/+	--	--
頭頂切痕骨	++	--	+-	-	//	--	--	--	--	--	+	+/
翼上骨	--	+	++	/	//	++	--	-	/+	/-	//	//
前頭縫合残存	-	-	-	//	-	-	-	-	-	-	-	-
眼窩上神経溝	--	--	--	//	--	--	--	--	--	--	//	//
眼窩上縁孔	++	-	-	//	//	--	+	+	--	-	//	//
硬膜眼窩孔	+-	//	--	//	//	--	++	-	/-	//	//	//
横顔骨縫合痕跡	--	//	//	//	//	+-	-+	//	//	//	/-	//
口蓋隆起	+	/	-	-	/	+	+	+	-	/	-	/
内側口蓋管	--	//	--	--	//	--	--	//	--	//	--	//
外側口蓋管	--	//	--	--	//	--	--	//	--	//	--	//
顎管欠如	//	--	--	--	//	--	--	-	//	//	//	//
後頭額前結節	//	--	-	+	//	--	--	//	//	//	//	//
第3後頭額	/	-	-	-	/	-	-	-	-	/	/	/
後頭額旁突起	//	--	--	-	//	--	--	//	//	//	//	//
舌下神経管二分	//	--	--	--	//	+	--	--	//	//	//	//
頸静脈孔二分	//	--	--	--	//	--	--	-	//	//	//	//
外耳道骨瘤	--	--	--	--	//	--	--	--	--	--	--	--
フシケ孔	--	--	--	+	//	--	--	--	--	--	++	--
ベサリウス孔	-+	/+	++	++	//	--	--	--	//	//	/+	//
卵円孔形成不全	--	-	--	--	//	--	--	--	/-	//	/-	//
翼棘孔	--	//	--	--	//	--	--	--	/-	//	/-	//
床伏突起間骨橋	//	//	//	--	//	--	-+	//	//	//	//	//
副オトガイ孔	--	--	--	--	//	--	--	//	//	//	//	//
下顎隆起	--	--	--	--	//	--	--	//	//	//	//	//
顎舌骨筋神経管	--	--	--	--	//	--	--	//	//	//	//	//

+ : 有, - : 無, / : 観察不能, 記載は各個体, 各項目とも右, (正中), 左の順。

椎骨として頸椎3個(C1-3)、胸椎5個、腰椎3個(L3-5)および仙骨がある。そのほかに胸骨(柄および体)、肋骨片多数が残っている。腰椎の椎体縁に変形性脊椎症によると思われる強い骨棘形成がみられる。

c. 体肢骨(図版5)

1) 上肢骨

わずかに破損の見られる左右肩甲骨、ほぼ完全な形の左右の鎖骨、上腕骨、橈骨、尺骨、手根骨2個(左舟状骨、左有頭骨)、左第2中手骨、指骨6個がある。長管骨はいずれも骨体が長さの割にやや太く、骨頭や関節面が大きく、男性骨の特徴を備えている。筋附着部の発達は中等度である。

2) 下肢骨

ほぼ完全な右寛骨、恥骨および腸骨翼の一部を欠く左寛骨、ほぼ完全な左右の大腿骨、脛骨、左腓骨、骨頭を欠く右腓骨、左膝蓋骨、右腓骨、足根骨8個(右距骨、左右踵骨、左舟状骨、右内側楔状骨、左外側楔状骨、左右立方骨)、左右第1中足骨、指骨片1個が残っている。寛骨大坐骨切痕の角度は小さく、耳状面前溝は存在しない。坐骨棘下方の小坐骨切痕中央に隆起が認められる。長管骨は上肢骨同様、骨体は短くて太く、関節面は大きい。大腿骨骨体上部の殿筋粗面の発達をよく、転子下稜を呈し、粗線の発達も良好である。骨体上部は弱い扁平性を示し、ピラステルも見られる。脛骨では前脛骨筋起始部の陥凹はそれほど顕著には認められないが、ヒラメ筋線の発達はよい。

3) 推定身長

Pearson (1899) および藤井 (1960) の式を用いて、右大腿骨最大長から求めた推定身長はそれぞれ156.5cm、153.7cmとなり、当時の男性の中でも低身長であったといえる。

2号人骨(女性・壮年)

a. 頭蓋(図版1)

左右の下顎角から関節突起付近を欠損するほかは、ほぼ完全な頭蓋である。下顎骨は顎室内にあったが、頭骨は顎外の約40cm離れた所に流出していた。頭蓋縫合は、内・外板とも完全に離開している。

脳頭蓋の諸径は既報の奄美諸島人の平均値よりはやや小さい。主要3示数は中頭・中頭・中頭型(78.4, 74.3, 94.8)に属している。上面観は卵円形、後面観は家屋形で、外後頭隆起の突出はほとんどみられない(Brocaの1度)。眉間から鼻根にかけては平坦で、鼻骨の水平弯曲も極めて弱い。顔面部では高径が低く、Kollmann 顔示数(84.8)、上顔示数(50.4)は小さい。歯列は次の通りである。

$\begin{array}{c} \frac{8}{r} \frac{6}{e} \\ 87600000 \end{array}$	$\begin{array}{c} 02300608 \\ 00305608 \end{array}$
$\frac{8}{r} \frac{6}{e} \\ 80600000$	$\frac{0}{e} \frac{0}{r} \\ 00305608$

咬耗はおおむねMartinの1度である。717の根尖部には病的骨吸収が認められる。また、ほとんどの残存歯に小窩状のエナメル質減形成がある。

頭蓋の非計測的小変異として、ラムダ縫合骨(左)、翼上骨(左右)、横額骨縫合痕跡(右)、口蓋隆起、舌下神経管二分(右)が見られる。

b. 体幹骨

椎骨はすべて完全に残っている。変形性脊椎症などの病的所見は認められない。肋骨片は多数あるが、同一雙(Ⅱ雙)内の別個体(女性・壮年)のものとは区別できない。

c. 体肢骨(図版5)

1) 上肢骨

上角付近をともに欠く左右肩甲骨、ほぼ完全な左右鎖骨、骨頭を欠く右上腕骨、ほぼ完全な左右桡・尺骨が残っている。同一雙内に2個体分の手根骨、中手骨および指骨があるが、どちらが本個体に属するか不明である。左鎖骨の胸骨端は未癒合で、右鎖骨では明瞭な骨端線が認められる。全体に細くきゃしゃな印象を受ける。筋附着部も粗雑ではない。

2) 下肢骨

ほぼ完全な左右寛骨、骨頭部を破損する左右脛骨、左右腓骨および左右膝蓋骨が残っている。足根骨、中足骨および指骨については同一雙内の別の女性人骨のそれとの区別が困難であるため含めていない。寛骨の大坐骨切痕の角度は広く、腸骨稜骨端はすでに癒合しているものの、恥骨結合面には極めて明瞭な平行隆線が横走り、その谷は深く、植原(1952)による20歳前後の年齢と思われる。右寛骨に境界明瞭で深い耳状面前溝が認められるが、この溝は左側では比較的浅い。長管骨の骨体は細くきゃしゃで、筋附着部の発達もそれほど顕著ではない。

3) 推定身長

大腿骨を欠き、上腕骨と脛骨も破損しているため、右腕骨の最大長から推定すると145.7 cm (Pearson), 143.3cm (藤井)となる。

3号人骨(女性・壮年)

a. 頭蓋(図版2)

保存状態はほぼ完全である。頭蓋縫合の閉鎖は内・外板とも見られない。

脳頭蓋では、最大幅が狭く、バジオン・プレグマ高が高いため、主要3示数はそれぞれ長頭・高頭・尖頭型(73.9, 77.3, 104.6)に属している。上面観は楔形、後面観は家屋形である。後頭隆起がよく発達している。乳様突起の基部は比較的大きく、表面も粗雑であるが、下垂の度は小さい。側頭線の発達が著しい。眉間から鼻骨にかけては平坦で、なだらかな弧を描いて下降するが、鼻骨の先端は突出する。顔面部では、全体の径に比して中顔幅が大きい。頬骨弓幅はそれほどでもない。そのためVirchow顔示数、上顔示数は極めて小さい値をとる。下顎骨では、頤丈で直立した下顎枝が目立つ。歯列は次の通りである。

8 7 6 5 4 3 2 1	1 0 3 4 5 6 7 8
8 ● 6 ○ 4 3 ○ ○	1 2 3 4 5 6 ● ●
	c c c

咬合様式は鉗子状で、切歯部の咬耗がMartinの3度、他の残存歯は1～2度である。1 2 3の隣接面に切縁から歯頭部に至る齧触がある。

頭蓋の非計測的小変異として、ラムダ縫合骨（左右）、横後頭縫合痕跡（左右）、眼窩上孔（左）、床状突起間骨橋（左、Ant.-med.-post. type）、硬膜眼窩孔（左右）、口蓋隆起が認められる。

b. 体幹骨

第6頸椎、第1、第4腰椎および尾骨を除く全椎骨が残っている。そのほかに多数の肋骨片がある。

c. 体肢骨（図版6）

1) 上肢骨

ほぼ完全な右肩甲骨、左右鎖骨、左右上腕骨、左右腕骨、左尺骨および下端を欠く右尺骨が残っている。そのほかに手根骨1個（右月状骨）、中手骨3個（左第1、左右第3）および指骨2個がある。鎖骨は短くて太く、内側半は前後に扁平な形状を示す。上腕骨も短くて太く、大結節稜は比較的張り出し、三角筋粗面はよく発達する。左尺骨の腕骨切痕直下は陥凹し、回外筋稜は強く張り出して、そこから下方へ伸びる骨間縁の発達は著しい。また、腕骨回内筋粗面の発達がよいことや、尺骨下部の外側に稜が見られることから、前腕の回内・回外筋群の発達が良好であったことがうかがわれる。

2) 下肢骨

腸骨翼の一部を欠く右寛骨、腸骨翼後上半や恥骨などを欠損する左寛骨、完全な右大腿骨、左右脛骨、左腓骨、足根骨3個（右距骨、右踵骨、左舟状骨）、中足骨2個（右第1、左第3）および指骨2個が残っている。寛骨大坐骨切痕の角度は広く、耳状面下部には左右ともに境界明瞭で幅の広い耳状面前溝が認められる。恥骨結合面にはわずかながら平行隆線が残っている。大腿骨は比較的短くて細く、殿筋粗面が発達して転子下稜が認められる。粗線はそれほど粗雑ではないが、骨体中央部はわずかに柱状性を示している。脛骨および腓骨の筋付着部の発達は顕著ではない。

3) 推定身長

右大腿骨最大長から算出した推定身長は、146.0cm (Pearson)、145.3cm (藤井) である。

4号人骨（男性・壮年）

頭蓋だけが残存し、体幹・体肢骨は不明である。脳頭蓋および下顎骨の保存は比較的よいが、顔面上部の大半を欠損する。頭蓋縫合の閉鎖は内・外板とも始まっていない。

脳頭蓋では、眉間部欠損のため最大長の計測はできないが、183mm前後であったと推測され、上面からの観察によると、長頭型に属していたと思われる。また、幅高示数(102.3)は尖頭型に属している。この頭蓋は左右非対称で、左側の頭頂結節が右側より後方に位置し、また、後頭骨の左半が右半より後方へ突出している。外後頭隆起はBrocaの4度で、よく発達した両側の後頭隆起へと連続する。上顔部は鼻骨付近を残して大破している。歯列は次の通りである。

$\begin{array}{cccccccc} // & // & // & // & // & // & // & // \\ 8 & 7 & 6 & 0 & 0 & 0 & 0 & 0 \end{array}$	$\begin{array}{cccccccc} // & // & // & // & // & // & // & // \\ 0 & 0 & 0 & 0 & 0 & 0 & 6 & 7 & 8 \end{array}$	/ : 歯槽欠損
--	--	----------

残存する下顎大臼歯の咬耗はMartinの1度である。

頭蓋の非計測的小変異として、ラムダ小骨、ラムダ縫合骨(左右)、後頭乳突縫合骨(左)、翼上骨(右, *Os epiptericum proprium*)が見られ、また右頸静脈孔には不完全ながら骨橋が存在する。

5号人骨(男性・壮年)

a. 頭蓋(図版2)

左頬骨および下顎骨を欠損する。眉弓の発達や前頭骨の傾斜、乳様突起の大きさ、外後頭隆起の突出などから男性骨と判定されるが、男性としては小型の頭蓋である。

脳頭蓋の主要3示数はそれぞれ長頭・中頭・尖頭型(74.3, 73.7, 99.2)に属している。乳突上結節が左右側に発達している。外後頭隆起の突出はBrocaの3度である。眉弓がよく発達しているが、鼻根の陥凹は比較的浅く、鼻骨の水平弯曲はゆるやかである。

顔面部の諸径も小さい。上顔高は57mmと低く、幅径は計測できないが、観察では明らかに低上顔である。歯列は次の通りである。

$\begin{array}{cccccccc} r & & & & & & & & \\ \circ & 6 & \bullet & \circ & 3 & 2 & 1 & & \\ \hline \end{array}$	$\begin{array}{cccccccc} r & & & & c & & r & & \\ \circ & 1 & \circ & \circ & \circ & 5 & 6 & \circ & \\ \hline \end{array}$
--	--

残存歯の咬耗はMartinの1~2度である。6¹⁷の根尖部および歯根周囲に骨吸収が見られる。

頭蓋の非計測的小変異として、ラムダ縫合骨(右)、横後頭縫合痕跡(右)、後頭乳突縫合骨(左)、頭頂切痕骨(右)、冠状縫合骨(左)、翼上骨(左右)など、縫合の変異が多く見られる。

b. 体幹骨

ほぼ完全な頸椎3個、胸椎5個、腰椎1個および仙骨が残っており、そのほかに多数の椎骨片がある。肋骨片も多数残っている。

c. 体肢骨(図版6)

1) 上肢骨

右肩甲骨肩甲棘、完全な左右上腕骨、右尺骨、左尺骨上半、手根骨8個(左右舟状骨、右月状骨、左右三角骨、右小菱形骨、左右有頭骨)、不完全ながらすべての中手骨および指骨16個が残っている。上腕骨骨体は短くて太く、三角筋粗面の発達は比較的良好である。尺骨回外筋稜ならびにそれから下へ続く骨間縁は比較的良好に張り出している。右尺骨下端にわずかながら骨端線の痕跡が認められ、まだ若い個体であることを示している。

2) 下肢骨

不完全な左右寛骨、ほぼ完全な左右大腿骨、上端をわずかに欠損する右脛骨、下端を欠く左脛骨、完全な左腓骨、左膝蓋骨、足根骨8個(右踵骨、左右舟状骨、右中間楔状骨、左右外側楔状骨、左右立方骨)、中足骨5個(右第2、第3、第5ほか)および指骨14個が残っている。寛骨の大坐骨切痕の角度は比較的小さく、耳状面前溝は認められない。大腿骨は短く、骨体上部は扁平性を示しているが、殿筋粗面や粗線など筋付着部の発達はあまり良好ではなく、骨体中央部の柱状性もほとんどみられない。脛骨のヒラメ筋線はやや発達する。栄養孔位での扁平性は認められず、厚脛である。

3) 推定身長

右大腿骨最大長から算出した推定身長は154.1cm (Pearson), 150.5cm (藤井) である。

6号人骨(女性・熟年)

頭蓋だけが残存し、体幹・体肢骨は不明である。右頬骨および眼窩より下の部位を欠損している。頭蓋縫合は、冠状縫合の下半で内・外板の閉鎖が始まっているだけである。

脳頭蓋では最大幅(139mm)の大きさが目立ち、主要3示数はそれぞれ短頭・中頭・中頭型(80.3, 74.0, 92.1)に属している。上面観は楔形で、特に前頭部が狭窄しており、横前頭頂示数は64.0と小さい。乳様突起は小さく、鋭く下垂する。後面観は家屋形で、外後頭隆起の突出は弱い(BrocaのI型)。前頭結節が非常に発達しており、眼窩上縁の内側半からほぼ垂直に立ち上がる。眉間付近はほとんど突出せず、鼻根部は平坦で鼻骨の水平彎曲もゆるやかである。

顎骨は、上顎前歯部の骨片だけが遊離して残存するが、歯はいずれも生前に喪失しており、歯槽は閉鎖している。

非計測的小変異として、眼窩上孔(右)、口蓋隆起が認められる。

7号人骨(女性・壮年)

頭蓋だけが残存し、体幹・体肢骨は不明である。頭蓋底および下顎骨を欠く。縫合の閉鎖が左冠状縫合の内・外板で始まっているが、他の部位には見られない。脳頭蓋では、長幅示数が78.6で中頭型に属している。上顔部の計測値を見ると、上顔高と鼻高が低く、鼻幅の広いことが特徴的で、Kollmann上顔示数(45.3)は広上顔型に、鼻示数(62.2)は過広鼻型に属している。これに対して眼窩示数(左、85.0)は中型と高型の境界にある。

上顎の歯列は次の通りである。



生前喪失または死後脱落のため、補立する残存歯はない。7]の歯槽根尖部には不整な骨吸収があり、瘻孔を介して炎症性の骨表面の粗雑化が上顎骨の側頭下面へと広がっている。

頭蓋の非計測的小変異として、ラムダ小骨、ラムダ縫合骨(右)、翼上骨(右、Os epiptericum proprium)が認められる。

8号人骨(女性・壮年)

頭蓋冠だけが残存する。頭蓋縫合の閉鎖は始まっていない。頭蓋最大長(178mm)、最大幅137mmで、長幅示数(77.0)は中頭型に属している。上面観は楕円形、後面観は楔形である。乳突上結節が発達しているが、眉弓はさほど隆起していない。非計測的小変異として、ラムダ小骨、ラムダ縫合骨(左右)、横後頭縫合痕跡(左)、後頭孔突縫合骨(左)が見られる。

9号人骨(男性・壮年)

a. 頭蓋

ラムダ点と眼下下縁を通る平面より上方の脳・顔面頭蓋を欠損している。観察可能な縫合に閉鎖は見られない。

頭蓋最大幅(145mm)をはじめとして、全体に幅径が大きい。外後頭隆起の突出はBrocaの2度で、やや弱い後頭隆起が存在する。歯列は次の通りである。

8	0	6	0	4	3	0	1		1	2	3	4	0	6	7	0
8	7	6	0	0	3	0	1		1	2	3	0	0	7	0	
			c													c

歯石沈着が著しかったとみえ、臼歯咬合面にも残存している。

非計測的小変異として、ラムダ縫合骨(左右)、アステリオン小骨(左右)、副眼下孔(左右)、後頭額前結節(左、Bromanのtype II)、ベサリウス孔(左右)がある。また両側アステリオン点のやや前方に骨隆起(Tuberculum supramastoideum posterior)があり、特に右側のものが顕著である。

b. 体幹骨

頸椎4個、胸椎11個、腰椎4個、仙骨、肋骨片多数および胸骨柄が残っている。変形性脊椎症などの病的所見は見られない。

c. 体肢骨

1) 上肢骨

不完全な左右肩甲骨、ほぼ完全な左右鎖骨、右上腕骨、下端をわずかに欠く左上腕骨、上下端にわずかな破損のある左右橈骨、左右尺骨、手根骨7個(左舟状骨、左豆状骨、左大菱形骨、左右有頭骨、左右有鈎骨)、中手骨8個(右第1と第2を除く)および指骨22個が残っている。上腕骨は比較的短い細くはなく、筋付着部の発達は顕著でない。尺骨の回外筋稜はよく発達し、方形回内筋の付着部にも顕著な稜線が認められる。

2) 下肢骨

腸骨翼上部および恥骨を欠く右寛骨、一部を欠く左右大腿骨、ほぼ完全な左右脛骨、左腓骨下半、足根骨12個(右距骨、左右踵骨、右舟状骨、左右内側・中間・外側楔状骨、左右立方骨)、中足骨9個(左第2を除く)および指骨6個が残っている。寛骨大坐骨切痕の角度は比較的小さく、耳状面前溝は見られない。長管骨は一般に長い。大腿骨は殿筋粗面はやや粗雑であるが、粗線の発達は顕著でなく、柱状性も認められない。脛骨ヒラメ筋線の発達はよくない。また、骨体は扁平ではない。

3) 推定身長

右大腿骨最大長から算出した推定身長は161.2cm (Pearson), 159.9cm (藤井)である。

10号人骨(女性・社人)

a. 頭蓋

脳頭蓋と顔面頭蓋が分離して残存していた個体で、眉間および眼窩上縁付近、右側頭部、頭蓋底を欠いており、死後変形のため前頭骨は接合できない。下顎骨の保存状態はほぼ完全である。観察可能な頭蓋縫合に閉鎖は見られない。

頭蓋冠は厚く、冠状縫合の最厚部では11mmに達するが、乳様突起は小さく、外後頭隆起の突出も弱い(Brocaの1度)。頬骨の張り出しが強い。下顎骨では、下顎角の張り出しはほとんどない。歯列は次の通りである。

○ 0 6 5 4 ○ 0 1	1 0 0 4 5 6 0 8
8 7 6 5 0 0 0 0	0 0 0 0 5 6 7 8

残存歯の咬耗は $\frac{111}{111}$ がMartinの2度、他は1度である。

頭蓋の非計測的小変異として、ラムダ縫合骨(左右)、アステリオン小骨(右)、頭項切痕骨(右)、フシュケ孔(左右)、ペサリウス孔(左)が認められる。

b. 体幹骨

頸椎2個、胸椎2個および腰椎2個がほぼ完全に残っているほか、仙骨片も含めて多数の椎

骨片がある。また、胸骨体片、肋骨片もある。

c. 体肢骨

1) 上肢骨

左右肩甲骨片、胸骨・肩峰両端をわずかに欠く左右鎖骨、おもに上下両端を欠損する左右上腕骨、左右橈骨および左右尺骨がある。そのほか、手根骨11（右舟状骨、左右月状骨、左右豆状骨、左右大菱形骨、右小菱形骨、右有頭骨、左右有鈎骨）、中手骨5（左右第1、左右第2、左右第4）および指骨13個が残っている。上腕骨は短い、それほど細くはなく、三角筋粗面は比較的良好に発達している。

2) 下肢骨

下1/3を欠く右大腿骨、上下両端を欠く左大腿骨、骨体部だけの左右脛骨および左右腓骨、ほぼ完全な左膝蓋骨および右膝蓋骨外側半がある。そのほかに足根骨10（右距骨、左右踵骨、左舟状骨、左右中間楔状骨、左右内側楔状骨、左右立方骨）、中足骨9（右第1を除く）および指骨8個がある。大腿骨骨体上部の殿筋粗面は比較的良好に発達するが、転子下縁を形成するには至らない。粗線が発達している。脛骨のヒラメ筋線は比較的良好に発達し、前脛骨筋起始部の陥凹も深い。脛骨に扁平性は認められない。

11号人骨（女性・壮年）

a. 頭蓋

頭蓋冠だけが残存する。縫合の閉鎖は全く見られない。全体に小型の頭蓋で、頭頂結節が発達しており、長幅示数(81.5)は短頭型に属している。軽度の後頭隆起が見られる。非計測的小変異として、アステリオン小骨（左右）が存在する。

b. 体肢骨

11号人骨には5体分の人骨が含まれるが、その中で女性骨と思われるものだけを11号人骨として認めた。

1) 上肢骨

ほぼ完全な左鎖骨、上下両端を欠く左右橈骨、下端を欠く右尺骨がある。骨体は短くて細く、筋付着部の発達もそれほど顕著ではない。

2) 下肢骨

上下端を欠く右脛骨骨体、骨体前縁部だけが残る左脛骨、ほぼ完全な右踵骨がある。脛骨のヒラメ筋線は比較的良好に発達し、前脛骨筋付着部も深く陥凹している。

12号人骨（男性・熟年）

頭蓋冠だけが残存する。主要3縫合の内板は閉鎖が完了しているほか、冠状縫合の側頭部と矢状縫合の一部の外板で閉鎖が始まっている。頭蓋最大幅141mmで、観察からは長幅示数は中頭型に属していたと思われる。

13号人骨（男性・老年）

頭蓋冠の後半部（頭頂骨、側頭骨、後頭骨）が残存するだけである。頭蓋縫合で観察できるのは矢状縫合とラムダ縫合であるが、ラムダ縫合外下部の外板以外は閉鎖が完了している。径は大きく、骨も厚く、また外後頭隆起がよく発達している（Brocaの4度）。

成人頭蓋計測小括

本トフル墓の成人頭蓋で計測の対象となり得たものは男性4例、女性6例である。このうち主だった項目の計測が行えたのは男性3例（1、4、5号）、女性4例（2、3、6、7号）にすぎない。男性頭蓋では、脳頭蓋の3主径を測ることができたのは5号だけである。頭蓋最大長は、1号が193mmで奄美諸島人の変異域の最大値に近く、5号は175mmと小さく、4号は推定183mm前後である。最大長をはじめとして、脳頭蓋の全体の径は個体差が大きい。しかし、主要3示数と観察による推定とを総合すると、男性3頭蓋はいずれも長頭・中頭・中～尖頭型を示している。これは、相対的に頭長が大きく、頭幅が小さいことに起因している。顔面頭蓋は、1号が保存良好であるが、4号は上顔部を欠き、5号は下顎がない。1号はオトガイ高が大きく、顔面全体の径も比較的大きい。一方、5号の上顔部は、観察によると低・広上顔であったと推測される。

女性の脳頭蓋の径は、他の奄美諸島人の平均値と比較しても全体に小さい。示数値をみると、長幅示数は中頭型3例、長頭型1例で、この4例の平均値は77.4となり、中頭型の中位にある。長高示数は中頭型2例、高頭型1例、幅高示数は中頭型2例、尖頭型1例で、この中では、バジョン・ブレグマ高が高い3号（136mm）の示数値が大きい。顔面頭蓋では、顔高、上顔高ともに他の奄美諸島人の平均値を下回り、Kollmann 顔示数、上顔示数からは低・広顔傾向がうかがえる。

永久歯の残存状況

和野トフル墓からは上顎歯327本、下顎歯400本および残根状態のため歯種不明の遊離歯12本、合計779本の永久歯が出土した。このうち歯槽に釘植したまま発見された歯はわずかで、ほとんどの歯は顎骨から遊離して地中や壁内に散在していた。これらの歯を元の歯槽に植立させる作業を行った後、内訳を調べた（表8）。遊離歯は鑑別を歯種までにとどめ、左右合算した数を示した。

まず注目されるのは、上顎歯よりも下顎歯が100本以上多いことである。一般に生前においては、下顎歯の方が齧蝕や歯周病によって失われやすいといわれるにもかかわらず、この残存歯数の差はやや不自然と考えられる。その原因は主として、上顎骨自体骨質が薄く、破損しやすいためと思われる。次に残存歯を歯種別に見ると、下顎の犬歯、小臼歯、大臼歯がそれぞれほぼ30個体分に相当する数が残っているのに対し、下顎切歯の残存数は約20個体分であり、歯根の形が単純で長さも短い下顎切歯が脱落しやすいことを示している。これに対して上顎歯の残

存数は、犬歯の25個体相当数を除いて切歯、小臼歯、大臼歯ともにほぼ20個体分で、下顎切歯の残存率と変わらない。歯根の形態からみて、歯の脱落する条件は上顎、下顎ともに同様であると仮定すると、下顎臼歯の残存率に比べて上顎臼歯の残存率は低く、ここでも上顎骨自体破損しやすいことが示唆されている。上顎骨の破損は、トフル墓に改葬する過程においても、トフル墓に納められた後においても起こったことであろう。ことにトフル墓内では頭蓋骨が雙の外に置かれた場合に破損の機会が生じやすかったと思われる。これは、墓内発見の歯が上顎歯113本、下顎歯131本であるのに対し、墓外では上顎歯214本、下顎歯309本であり、墓外で上下顎のアンバランスが著しいことから推測できる。また釘植歯が少なく遊離歯が多いことも、トフル墓内での顎骨の破損がかなり存在したことを裏付けているように思われる。

表8 和野トフル墓出土永久歯

上顎歯

	I 1		I 2		C		PM1		PM2		M1		M2		M3		計
釘植歯	右	左	右	左	右	左	右	左	右	左	右	左	右	左	右	左	
	8	8	5	6	6	6	8	8	4	9	13	12	6	6	5	3	113
遊離歯	50		39		53		72		214								
計	77		51		82		117		327								

下顎歯

	I 1		I 2		C		PM1		PM2		M1		M2		M3		計
釘植歯	右	左	右	左	右	左	右	左	右	左	右	左	右	左	右	左	
	5	4	6	8	8	12	9	10	11	12	23	22	17	19	14	11	191
遊離歯	59		41		81		68		249								
計	82		61		123		174		440								

体肢骨計測に関する結果および考察

保存良好な体肢骨について計測を行った結果を表9に示す。南西諸島における風葬人骨の体肢骨に関する報告は、これまでわずかに与論島民の upper limb (広沢, 1959) および lower limb (平田, 1958) が知られているにすぎず、今回の計測結果は、部位によって資料数が僅少ではあるが、南西諸島人の当時の体格を知るうえで貴重なものといえる。そこで、与論島民の体肢骨計測値のうち、各骨の最大長ならびに主要示数について和野トフル墓人骨のそれとを比較し、平均値の差の検定を行った(表10)。

上腕骨では、最大長で男女とも与論島民が大きな値を示し、骨体断面示数および長厚示数で和野トフル墓男性の方が大きい。すなわち、和野トフル墓人骨の上腕骨は男女とも短く、男性はやや太い形態を示しているといえる。しかし、骨体断面示数の男性左側を除いては有意な差とはいえ、和野トフル墓人骨の顕著な特徴とはいいがたい。橈骨および尺骨は男女とも最大長で与論島の方が大きく、骨体断面示数は逆に和野トフル墓の方が大きい。しかしこれらも有意差は認められない。わずかに左尺骨の扁平示数で男女とも和野トフル墓が有意に大きい値が得られている。この結果から、和野トフル墓の橈骨および尺骨は短くて骨体中央部はそれほど扁平ではないが、尺骨上部に弱い扁平性が認められたことになる。大腿骨の最大長は男女とも与論島の方が大きい。長厚示数は男女とも両群でほぼ類似した値を示すが、中央断面示数は与論島の方が大きい値を示し、特に女性で有意に大きい。上骨体断面示数では有意差は認められない。すなわち、和野トフル墓の大腿骨は短くて太く、骨体中央部での柱状形成は認められず、骨体上部の扁平性も顕著ではない。胫骨では男女とも最大長で与論島がやや大きいことを除くと、示数値ではほとんど差は認められない。腓骨では、男性の最大長で与論島がかなり大きく、中央断面示数では逆に和野トフル墓が大きくなっているが、後者の資料数が少ないので有意差検定が不可能であり、特徴として認められない。

以上のことを総合すると、和野トフル墓人骨体肢骨は一般に短くて、それほど細くはなく、筋附着部の発達等によって顕著となる骨体の扁平性などはそれほど認められない、ということになる。

右大腿骨最大長から算出した推定身長を表11に示す。最大長を計測できたのは、男性で3例、女性で2例と非常に少ないが、平均では男性で157.3 cm (Pearson), 154.7 cm (藤井)、女性で145.1 cm (Pearson), 144.3 cm (藤井) と、いずれもかなりの低身長であったと思われる。

B. 未成人骨

和野トフル墓からは多くの未成人骨が散乱状態で出土したが、個体識別できたものは10個体で(表12)、そのうち14号と16号の2個体は極めて保存良好である。各人骨の年齢推定は、歯の形成時期や萌出時期(金田, 1957; 藤田, 1965)によって行った。性別は14号人骨が男性と

表9 成人體肢骨計測值

Martin's No.	男性			女性				
	n	M	S.D.	n	M	S.D.		
鎖骨								
1	最大長	r	6	141.5	7.04	6	128.5	7.41
		l	5	143.4	8.94	5	123.6	7.14
4	中央垂直徑	r	7	11.1	1.27	6	8.7	1.11
		l	7	11.4	1.42	6	8.0	1.15
5	中央矢狀徑	r	7	13.1	0.42	6	10.7	0.99
		l	7	13.1	1.15	6	9.6	0.93
6	中央周	r	7	41.3	1.75	6	33.2	3.44
		l	7	42.6	4.44	6	30.7	3.64
6/1	長厚示數	r	6	29.7	2.06	6	25.8	2.25
		l	5	29.9	1.89	5	24.9	2.26
4/5	断面示數	r	7	84.7	9.04	6	81.0	3.56
		l	7	87.5	8.94	6	83.2	5.48
上腕骨								
1	最大長	r	6	286.7	10.42	2	263.5	
		l	4	281.0	7.25	3	265.0	15.25
2	全長	r	6	282.0	9.45	2	260.0	
		l	4	276.8	4.97	3	261.3	14.01
5	中央最大徑	r	15	22.0	1.59	12	17.9	1.26
		l	14	21.1	0.93	10	18.4	1.50
6	中央最小徑	r	15	16.9	1.36	12	13.8	0.99
		l	14	16.9	1.55	10	13.9	1.14
7	骨體最小周	r	13	61.8	3.59	12	51.0	3.27
		l	14	61.1	3.39	10	51.4	3.50
7a	中央周	r	15	65.9	4.27	12	54.6	3.12
		l	14	64.6	2.99	10	55.3	4.12
8	頭周	r	8	137.1	5.09	2	111.0	
		l	4	135.5	4.27	3	117.7	6.24
9	頭最大橫徑	r	7	41.4	1.18	3	35.7	2.62
		l	4	41.3	1.79	3	35.0	1.41
10	頭最大矢狀徑	r	8	44.1	1.81	2	34.8	
		l	4	43.0	1.73	3	37.0	0.82
6/5	骨體断面示數	r	15	76.7	4.55	12	77.3	4.13
		l	14	79.8	5.64	10	75.7	5.15
7/1	長厚示數	r	6	22.1	1.28	2	19.7	
		l	4	22.2	0.04	3	20.7	0.95
桡骨								
1	最大長	r	4	224.3	10.99	5	196.0	10.08
		l	5	222.8	9.00	4	194.0	2.92
4	骨體橫徑	r	9	16.6	1.17	7	14.1	1.46
		l	10	16.8	1.03	9	14.3	1.05
5	骨體矢狀徑	r	9	12.1	0.74	7	10.1	0.99
		l	10	11.9	0.54	9	10.1	0.74
5/4	骨體断面示數	r	9	73.3	4.61	7	72.3	8.86
		l	10	71.4	6.81	9	71.0	7.93
尺骨								
1	最大長	r	5	236.4	4.22	3	220.7	9.81
		l	5	236.6	9.56	2	205.5	
11	尺骨前後徑	r	10	13.8	0.98	8	11.6	0.86
		l	12	13.3	1.48	5	11.4	1.02
12	尺骨橫徑	r	10	16.5	1.02	8	14.0	0.87
		l	12	15.9	1.11	5	13.4	1.02
13	尺骨上橫徑	r	7	21.1	1.46	9	17.6	2.11
		l	9	20.4	1.42	6	17.0	1.53
14	尺骨上前後徑	r	7	25.3	1.28	9	20.7	2.05
		l	9	23.6	2.17	6	18.2	1.07
11/12	骨體断面示數	r	10	83.7	4.37	8	83.1	4.80
		l	12	83.3	7.55	5	85.3	7.14
13/14	扁平示數	r	7	83.7	5.57	9	85.2	9.02
		l	9	87.1	4.85	6	93.7	7.60

表9 (つづき)

Martin's No.	男性			女性			
	n	M	S.D.	n	M	S.D.	
大腿骨							
1	最大長	3	404.0	15.77	2	371.5	
2	自然位全長	3	413.0	7.26	1	348.0	
		2	390.5		2	368.0	
		3	411.0	7.87	1	345.0	
6	骨体中央矢状径	9	27.1	1.91	13	22.3	1.68
		10	27.2	1.66	11	22.5	1.56
7	骨体中央横径	9	27.2	1.55	13	24.3	2.40
		10	27.4	2.06	11	24.1	2.57
8	骨体中央周	9	88.2	3.12	13	74.1	5.44
		10	87.3	2.72	11	75.0	6.42
9	骨体上横径	10	31.9	1.81	11	28.0	2.41
		9	31.6	1.89	10	28.8	1.54
10	骨体上矢状径	10	25.5	1.63	11	22.2	2.29
		9	26.0	2.00	10	23.3	1.27
21	上顆幅	3	79.0	2.16	3	70.7	2.87
		3	75.7	4.92	1	69.0	
23	外顆最大長	2	61.5		3	54.3	0.47
		4	58.4	3.19			
24	内顆最大長	2	60.0		4	53.8	1.92
		2	56.5		2	20.7	
8/2	長厚示数	2	21.7		1	20.9	
		3	20.8	0.70	13	92.5	9.82
6/7	中央断面示数	9	100.1	10.78	11	94.4	8.66
		10	99.2	10.87	11	79.4	6.18
10/9	上骨体断面示数	9	79.7	6.06	11	79.4	6.18
		9	82.5	5.73	10	81.0	4.23
脛骨							
1	全長	3	322.3	12.66	2	288.5	
		3	336.3	15.28	3	300.7	18.70
1a	最大長	4	327.0	12.19	2	294.0	
		3	342.0	17.15	3	304.3	18.57
8	中央最大径	8	28.9	2.20	7	23.7	1.48
		7	28.6	1.05	9	24.4	2.41
8a	栄養孔位最大径	8	33.3	1.56	6	26.3	2.36
		8	32.8	1.30	8	27.1	2.98
9	中央横径	8	21.6	1.49	7	17.9	2.03
		7	21.3	1.58	9	18.3	2.00
9a	栄養孔位横径	8	23.3	1.71	6	19.3	1.97
		8	23.1	1.36	8	20.4	0.86
10	骨体周	8	80.8	5.33	7	68.0	6.35
		7	81.1	2.64	9	69.8	7.00
10a	栄養孔位周	8	90.3	4.60	6	74.5	7.07
		8	90.1	3.55	8	78.5	6.10
10b	骨体最小周	8	73.3	3.34	7	63.7	5.52
		6	73.7	2.21	9	65.0	5.72
9/8	中央断面示数	8	75.3	6.89	7	75.2	6.45
		7	74.7	7.04	9	75.3	7.98
9a/8a	脛示数	8	70.0	4.66	6	73.4	3.74
		8	70.7	4.16	8	75.8	6.59
10b/1	長厚示数	3	22.9	1.07	2	23.0	
		3	21.6	1.62	3	22.3	0.94
腓骨							
1	最大長	1	305.0		2	291.5	
		2	308.5		1	304.0	
2	中央最大径	2	13.5		2	12.0	
		2	13.5		2	13.0	
3	中央最小径	2	10.0		2	10.0	
		2	10.0		2	9.0	
4	中央周	2	41.0		2	38.5	
		2	41.5		2	38.5	
3/2	中央断面示数	2	73.9		2	83.4	
		2	74.2		2	69.2	

表10 和野トフル墓人骨と与論島民の体肢骨計測値比較

		男性		女性	
		和野	与論	和野	与論
上腕骨					
最大長	r	286.7	295.0	263.5	272.4
	l	281.0	291.1	265.0	271.9
骨体断面示数	r	76.7	75.1	77.3	75.9
	l	79.8	75.7*	75.7	77.3
長厚示数	r	22.1	21.5	19.7	20.5
	l	22.2	21.9	20.7	20.1
腕骨					
最大長	r	224.3	226.8	196.0	206.9
	l	222.8	229.1	194.0	203.2
骨体断面示数	r	73.3	69.2	72.3	67.3
	l	71.4	68.2	71.0	66.6
尺骨					
最大長	r	236.4	240.0	220.7	224.9
	l	236.6	247.7	205.5	222.3
骨体断面示数	r	83.7	79.0	83.1	77.8
	l	83.3	75.6*	85.3	77.9
扁平示数	r	83.7	82.9	85.2	83.0
	l	87.1	79.2**	93.7	82.9*
大腿骨					
最大長	r	404.0	407.0	371.5	378.9
	l	413.0	406.4	348.0	379.9
長厚示数	r	21.7	21.0	20.7	20.5
	l	20.8	20.6	20.9	20.5
中央断面示数	r	100.1	104.2	92.5	103.2**
	l	99.2	104.0	94.4	102.2*
上骨体断面示数	r	79.7	82.7	79.4	82.6
	l	82.5	82.3	81.0	81.5
脛骨					
最大長	r	327.0	333.9	294.0	315.7
	l	342.0	334.5	304.3	315.0
中央断面示数	r	75.3	74.0	75.2	76.2
	l	74.7	73.7	75.3	77.1
脛示数	r	70.0	72.0	73.4	73.7
	l	70.7	71.8	75.8	74.8
長厚示数	r	22.9	21.7	23.0	21.6
	l	21.6	22.0	22.3	22.0
腓骨					
最大長	r	305.0	324.5	291.5	305.8
	l	308.5	325.1	304.0	306.3
中央断面示数	r	73.9	70.1	83.4	69.1
	l	74.2	70.6	69.2	69.0

* p<0.05 , ** p<0.01

表11 右大腿骨最大長から算出した推定身長 (cm)

	男性		女性	
	Pearson	藤井	Pearson	藤井
	156.5	153.7	146.0	145.3
	154.1	150.5	144.2	143.3
	161.2	159.9		
平均	157.3	154.7	145.1	144.3

推定される以外は不明である。頭蓋計測値を表13に、頭蓋非計測的小変異を表14に、体肢骨の計測値を表15、16に、化骨状態を表17、18に示す。

表12 未成人骨資料

人骨番号	性別	推定年齢
14号	男性	成年(16歳)
15号	不明	小児(14歳)
16号	不明	小児(12歳)
17号	不明	小児(12歳)
18号	不明	小児(8歳)
19号	不明	小児(7歳)
20号	不明	幼児(3歳)
21号	不明	幼児(2歳)
22号	不明	幼児(1.5歳)
23号	不明	乳児(0.5歳)

14号人骨(男性・16歳) <図版3,7>

骨端部など少量の骨はⅡ型の中に、多くの骨はⅡ型近辺の地中に集骨された状態で残っていた。保存は極めて良好で、ほぼ全身の骨が残っている。頭蓋は完全である。眉弓はやや隆起している。乳様突起は太く、その表面は粗雑である。外後頭隆起の発達はよくない。冠状縫合骨(左)が見られる。下顎角はやや外反し、オトガイは突出している。頭蓋の諸径は成人とほぼ同じ域に達している。脳頭蓋の主要3示数は、中頭・高頭・尖頭型(77.6, 77.6, 100.0)に属している。顔面頭蓋は、広・過低頭および広・低頭型(Kollmann顔示数81.8, 同上顔示数47.9, Virchow顔示数103.1, 同上顔示数60.4)に属しており、強い広・低頭傾向を示している。また中眼窩型(左眼窩示数80.0)および広鼻型(鼻示数55.6)に属している。頭蓋の蝶後頭軟骨結合は未癒合である。歯槽側面角は63度で、強い歯槽性突顎を示している。歯列は次の通りである。

c	[8]7604321		1234567[8]	[] : 未萌出
c	07654321		1234567[8]	
c			c	

咬耗はMartinの1~2度である。前歯部にエナメル質減形成が見られる。体幹・体肢骨は、ほとんどすべての骨がほぼ完全に残っている。長さも太さも成人骨よりひとまわり小さい。上腕骨の三角筋粗面や大結節稜は突出している。大腿骨の殿筋粗面や脛骨のヒラメ筋線は深く陥凹している。大腿骨に第3転子が認められ、それに続く殿筋粗面は深く陥凹している。大腿骨の粗線の発達は悪い。寛骨の大坐骨切痕が狭く、寛骨臼が大きいことなど骨盤の形状から、本人骨は男性と推定される。骨端部の癒合が完了しているのは、上位仙椎、肩甲骨烏口突起、上腕骨の滑車・小頭・外側上顆、尺骨近位端、寛骨臼、踵骨隆起、第1中足骨頭である。病的所見として、左橈骨の遠位端付近と左中手骨2個に、新生骨の形成が見られる。

15号人骨(性別不明・14歳)

横穴中央部の地中に残っていた保存良好の少量人骨である。頭蓋では、不完全な頭蓋冠、左上顎骨片および遊離歯が残っている。歯列は次の通りである。

c	(7)(5)(3)(2)		103456(7)	(): 遊離歯
c	(7)(4)(3)(2)(1)		(2)(3)(6)(7)	
c			c c	

咬耗はおおむねMartinの1度である。前歯部にエナメル質減形成が見られる。体幹・体肢骨では、椎骨8、胸骨、肋骨片、右肩甲骨、右鎖骨、左上腕骨、左尺骨片、左右腸骨片、右腓骨片、左右膝蓋骨、手の骨および足の骨が残っている。手の骨は、手根骨4、中手骨7、基節骨9、中節骨1、末節骨2個が、足の骨は、足根骨9、中足骨6、基節骨8、末節骨2個が残っている。このほか上腕骨、大腿骨、脛骨などの骨端部20個が残っている。このように小さな骨や骨端部が数多く残っているにもかかわらず、長管骨がほとんど見られないことは、髒割を考慮するうえで興味深い。病的所見としては、Cribrā orbitaliaが認められる。

16号人骨 (性別不明・12歳) <図版3,7>

I 嚙とII 嚙の間の地中に集骨された状態で発見された。全身の骨格が残っている。頭蓋の保存は完全である。前頭結節および頭頂結節がよく発達している。眉弓の隆起は見られない。乳様突起は小さく、先端は内方を向いている。頬骨弓は細い。外後頭隆起の突出は見られない。全体的に丸く、弱々しい感じを受ける。前・後頭内軟骨結合は癒合しているが、蝶後頭軟骨結合は未癒合である。頭蓋縫合の早期閉鎖が認められる。外板では矢状縫合の後半がBrocaの3度から4度の閉鎖を示している。縫合が閉鎖、消失している部分は周囲よりもややくぼんでいる。内板では矢状縫合だけではなく、ラムダ縫合も部分的にBrocaの3度から4度の閉鎖を示している。頭形の異常な変形は見られない。頭蓋骨内面の指圧痕は著明ではない。脳頭蓋の主要3示数は短頭・高頭・尖頭型(80.0, 80.0, 100.0)に属している。顔面頭蓋については、Kollmann 顔示数(86.1)および上顔示数(50.4)は中顔・中上顔型に、Virchow 顔示数(112.5)および上顔示数(65.9)は低顔・低上顔型に属している。また眼窩示数は86.1で高眼窩型を、鼻示数は57.1で広鼻型を示している。歯槽側面角は76度で突顎に属している。歯列は次の通りである。

c		c
[8]	7 6 5 4 3 0 1	0 2 3 4 5 6 7 [8]
[8]	7 6 5 0 0 0 0	0 0 4 5 6 7 [8]
c c		c c

咬耗はおおむねMartinの1度である。体幹・体肢骨では、頸椎1個と、左腸骨以外は骨端に至るまではほぼ完全に残っている。尺骨の方形回内筋の起始部、大腿骨の粗線や脛骨のヒラメ筋線など筋付着部がやや発達している。長骨の骨体はどれも細い。坐骨と恥骨間の癒合が完了し、第4、第5仙椎が外側部で癒合している。病的所見としてCribrā orbitaliaが見られ、第2胸椎に脊椎接裂が認められる。

17号人骨 (性別不明・12歳)

嚙内とその近辺の地中に散在していた。頭蓋底や顔面の一部を欠く不完全な頭蓋が残っている。頭頂結節がよく発達している。フッシュケ孔(左右)が見られる。蝶後頭軟骨結合は未癒

合である。後後頭内軟骨結合は癒合している。前後頭内軟骨結合は癒合していることが予想される年齢であるが、未癒合である。歯列は次の通りである。

c	7	6	5	4	3	2	0		0	0	3	0	0	6	7	c
c	7	(6)	(5)	(4)	(1)	(1)	(4)	(5)	6	(7)	c	c	c	c	c	c

咬耗はMartinの1～2度である。上顎犬歯にエナメル質減形成が認められる。体幹・体肢骨では、椎骨3個、左右鎖骨、左右上腕骨、右橈骨片、左尺骨、中手骨1個、左腸骨、右坐骨、右恥骨、左右大腿骨、左脛骨、左腓骨、左膝蓋骨および中足骨1個が残っている。大腿骨の殿筋粗面がやや陥凹しているが、筋付着部はそれほど発達していない。

18号人骨 (性別不明・8歳)

20号人骨とともに胃袋内とその近辺の地中に散在していたもので、少量しか残っていない。頭蓋では、側頭骨片1個と遊離歯が残っている。遊離歯の内訳は次の通りである。

c	6	E		E	6	c
c	6	E		DE	6	c

乳歯には歯根吸収が起こっている。咬耗は、乳歯がMartinの2度で、第1大白歯が1度である。未萌出と思われる形成途中の永久歯が9本残っている。このうち下顎犬歯にエナメル質減形成が見られる。体幹・体肢骨では、椎骨3個、肋骨片、右鎖骨片、右上腕骨片、左右橈骨、右尺骨、中手骨1個、右坐骨、左右大腿骨、左右腓骨片、左右膝蓋骨、左右腓骨片、足の舟状骨1、中足骨3個および少数の骨端部が残っている。殿筋粗面や尺骨粗面がやや陥凹している。

19号人骨 (性別不明・7歳) <図版4, 8>

胃袋内と近辺の地中に散在していたもので、ほぼ全身が残っている。頭蓋は、右側1/4ほどを欠いている。眉弓の隆起は見られず、乳様突起は小さい。前頭結節は膨隆している。頭蓋の計測値を表13に示す。観察では、頭型は中頭型、顔面は低顔傾向を示しているようである。眼窩示数は91.4で高眼窩型に、鼻示数は53.8で広鼻型に属している。鼻根部は扁平である。前頭縫合が鼻骨の上方に15mmほど残存している。ラムダ小骨、フシケ孔(左)と内側口蓋管骨橋(右)が認められる。前後頭内軟骨結合は未癒合で、後後頭内軟骨結合は癒合している。歯列は次の通りである。

c	c	c	c	c	c	c	c	c	c	c	c	c	c	c	c	c
6	E	D	C	0	1		0	0	0	D	E	6	c	c	c	c
6	E	●	0	0	0		0	//	//	0	6	c	c	c	c	c

表13 未成人頭蓋計測値

Martin's No.		14号 16歳	15号 12歳	19号 7歳
1	頭蓋最大長	174	165	—
8	頭蓋最大幅	135	132	—
17	バジオン・プレグマ高	135	132	—
8/1	頭蓋長幅示数	77.6	80.0	—
17/1	頭蓋長高示数	77.6	80.0	—
17/8	頭蓋幅高示数	100.0	100.0	—
20	耳プレグマ高	109	120	112
20/1	頭長耳高示数	62.6	72.7	—
20/8	頭幅耳高示数	80.7	90.9	—
5	頭蓋基底長	100	89	—
9	最小前頭幅	91	88	90
10	最大前頭幅	114	108	112
11	両耳幅	120	119	—
23	頭蓋水平周	499	480	—
24	横弧長	249	250	—
25	正中矢状弧長	358	355	—
26	正中矢状前頭弧長	124	130	114
27	正中矢状後頭弧長	130	123	130
28	正中矢状後頭弧長	104	102	—
29	正中矢状前頭弧長	109	109	101
30	正中矢状後頭弧長	114	108	114
31	正中矢状後頭弧長	90	88	—
40	顔長	99	83	—
43	上顔幅	99	92	92
44	両眼窩幅	95	86	85
45	頬骨弓幅	121	115	—
46	中顔幅	96	88	—
47	顔高	99	99	—
48	上顔高	58	58	49
47/45	Kollmann 顔示数	81.8	86.1	—
47/46	Virchow 顔面示数	103.1	112.5	—
48/45	Kollmann 上顔示数	47.9	50.4	—
48/46	Virchow 上顔示数	60.4	65.9	—
50	前眼窩間幅	21	18	19
51	眼窩幅 (左)	40	36	35
52	眼窩高 (左)	32	31	32
52/51	眼窩示数 (左)	80.0	86.1	91.4
54	鼻幅	25	24	21
55	鼻高	45	42	39
54/55	鼻示数	55.6	57.1	53.8
57	鼻骨最小幅	11	10	8
72	全側面角	78	88	—
74	歯槽側面角	63	76	—
65	下顎頭間幅	—	107	—
66	下顎角幅	93	78	88
68(1)	下顎骨長 (97)	81	81	(80)
69	オトガイ高	26	25	—
69(1)	下顎体高 (左)	24	25	20 (fi)
69(3)	下顎体厚 (左)	14	13	13
70 a	下顎頭高 (左)	45	35	42 (fi)

表14 未成人頭蓋の非計測的小変異

	14号 16歳	15号 14歳	16号 12歳	17号 12歳	19号 7歳	20号 3歳	21号 2歳	22号 1.5歳
ラムダ小骨	-	/	-	/	+	/	/	-
ラムダ縫合骨	++	//	--	//	/-	//	//	/+
横後頭縫合痕跡	--	//	--	/-	/-	//	/+	++
アステリオン小骨	++	//	--	//	/+	//	//	//
後頭孔突縫合骨	-+	//	--	//	/-	//	//	//
頭頂切痕骨	++	//	-+	//	/+	//	//	//
翼上骨	--	//	--	//	++	//	//	//
前頭縫合残存	-	-	-	/	-	/	/	-
眼窩上神経溝	--	//	--	//	--	//	//	-/
眼窩上縁孔	--	-/	--	//	--	//	//	--
硬膜眼窩孔	-+	//	+	//	+-	//	//	//
横顔骨縫合痕跡	--	//	--	//	/-	//	//	//
口蓋隆起	-	/	-	/	-	/	/	/
内側口蓋管	-+	//	--	//	+-	//	//	//
外側口蓋管	+-	//	--	//	--	//	//	//
鞘管欠如	--	//	--	/-	/+	/-	-/	//
後頭前結節	--	//	--	--	//	//	//	//
第3後頭顆	-	/	-	-	/	/	-	//
後頭顆旁突起	--	//	--	//	/-	//	//	//
舌下神経管二分	--	//	--	/-	-/	/-	-+	//
頭靜脈孔二分	--	//	--	//	//	//	//	//
外耳道骨瘤	--	//	--	--	/-	//	--	--
フシケ孔	--	//	--	++	/+	//	++	++
ベサリウス孔	--	//	--	//	--	//	//	//
卵円孔形成不全	--	//	--	//	--	//	/-	/-
翼棘孔	--	//	--	//	--	//	//	//
床状突起間骨橋	--	//	--	//	//	//	//	//
副オトガイ孔	--	//	--	//	--	//	-/	/-
下顎隆起	--	//	--	//	--	//	-/	//
顎舌骨筋神経管	--	//	--	-/	--	//	--	//

+：有， -：無， /：観察不能， 記載は各個体， 各項目とも右，（正中），左の順。

表15 未成人人体肢骨計測値 (右側, 骨体に上下骨端を接合して計測)

Martin's No.	計測項目	14号	16号
		16歳	12歳
上腕骨			
1	最大長	250	-
2	全長	249	226
5	中央最大径	20	17
6	中央最小径	14	12
7	骨体最小周	51	46
7a	中央周	56	49
6/5	骨体断面示数	70.0	70.6
7/1	長厚示数	20.4	-
橈骨			
1	最大長	198	168
3	骨体最小周	35	30
4	骨体横径	14.5	12
4a	骨体中央横径	13	11.5
5	骨体矢状径	10	9
5a	骨体中央矢状径	10	9
5(5)	骨体中央周	38	31
5/4	骨体断面示数	69.0	75.0
5a/4a	中央断面示数	76.9	78.3
大腿骨			
1	最大長	367	333
2	自然位全長	363	332
6	骨体中央矢状径	21.5	20
7	骨体中央横径	23.5	19
8	骨体中央周	71	61
9	骨体上横径	27	23
10	骨体上矢状径	22	21
8/2	長厚示数	19.6	18.4
6/7	中央断面示数	91.5	105.3
10/9	上骨体断面示数	81.5	91.3
脛骨			
1	全長	304	262
1a	最大長	311	267
8	中央最大径	23	19.5
8a	栄養孔位最大径	25.5	24
9	中央横径	19	17
9a	栄養孔位横径	21	18.5
10	骨体周	66	58
10a	栄養孔位周	73	68
10b	骨体最小周	64	55
9/8	中央断面示数	82.6	87.2
9a/8a	脛示数	82.4	77.1
10b/1	長厚示数	21.1	21.0

注. 14号の大腿骨と16号の橈骨は左側資料

表16 未成人の体股骨骨体計測値 (右骨体だけをMartinの計測法に準じて計測)

Martin's No.	計測項目	14号 16歳	15号 14歳	16号 12歳	17号 12歳	18号 8歳	19号 7歳	20号 3歳	21号 2歳	22号 1.5歳	23号 0.5歳
鎖骨骨体											
1	最大長	112	105	99	—	—	—	—	69	—	—
4	中央垂直径	9	8	9	8	—	—	—	5	—	—
5	中央矢状径	10	13	27	7.5	—	—	—	6	—	—
6	中央周	30	34	27	28	—	—	—	17	—	—
6/1	長厚比数	26.8	32.5	27.3	—	—	—	—	24.6	—	—
4/5	断面示数	90.0	61.5	120.0	106.7	—	—	—	83.3	—	—
上腕骨骨体											
1	最大長	237	—	214	—	—	162	—	—	—	—
5	中央最大径	19	—	17	16	14.5	—	—	10	—	—
6	中央最小径	14	—	12	13	11	—	—	8	—	—
7	骨体最小周	51	—	46	47	42	—	—	28	—	—
7a	中央周	54	—	49	49	43	—	—	30	—	—
6/5	骨体断面示数	73.7	—	70.6	81.3	—	75.9	—	80.0	—	—
7/1	長厚示数	21.5	—	21.5	—	25.9	—	—	—	—	—
桡骨骨体											
1	最大長	184	—	158	—	—	—	—	—	—	—
3	骨体最小周	35	—	30	—	—	—	—	—	—	—
4	骨体横径	14.5	—	12	—	—	—	—	—	—	—
4a	骨体中央横径	14	—	11.5	—	—	—	—	—	—	—
5	骨体矢状径	10	—	9	—	—	—	—	—	—	—
5a	骨体中央矢状径	10	—	9	—	—	—	—	—	—	—
5(5)	骨体中央周	38	—	31	—	—	—	—	—	—	—
5/4	骨体断面示数	69.0	—	75.0	—	—	—	—	—	—	—
5a/4a	中央断面示数	71.4	—	78.3	—	—	—	—	—	—	—
尺骨骨体											
1	最大長	207	—	174	—	—	138	—	—	—	—
3	骨体最小周	34	—	27	—	—	26	—	—	—	—
11	尺骨前後径	12	—	10	9.5	—	8	—	—	—	—
12	尺骨横径	12	—	12	11	—	11	—	—	—	—
11/12	骨体断面示数	100.0	—	83.3	86.4	—	72.7	—	—	—	—
大関骨骨体											
1	最大長	334	—	303	315	—	230	—	—	—	—
6	骨体中央矢状径	21	—	20	20	15	15	11	11	10	8
7	骨体中央横径	24	—	19	22.5	16.5	15	12	13.5	12	9
8	骨体中央周	72	—	61	67	51	50	39	40	35	28
9	骨体上横径	27	—	23	26.5	22	21	—	—	16	—
10	骨体上矢状径	22	—	21	22	—	16	—	—	13	—
6/7	中央断面示数	87.5	—	105.3	88.9	90.9	100.0	91.7	81.5	83.3	88.9
10/9	上骨体断面示数	81.5	—	91.3	83.0	—	76.2	—	—	81.3	—
胫骨骨体											
1a	最大長	277	—	238	—	—	187	—	—	—	—
8	中央最大径	23	—	19.5	—	—	15.5	—	13	—	8
8a	栄養孔位最大径	25.5	—	24	—	—	17.5	—	14	—	9
9	中央横径	19	—	17	—	—	13.5	—	11	—	9
9a	栄養孔位横径	21	—	18.5	—	—	15	—	12	—	9
10	骨体周	66	—	58	—	—	47	—	39	—	32
10a	栄養孔位周	74	—	68	—	—	53	—	43	—	34
10b	骨体最小周	64	—	55	—	—	47	—	38	—	—
9/8	中央断面示数	82.6	—	87.2	—	—	87.1	—	84.6	—	100.0
9a/8a	径示数	82.4	—	77.1	—	—	85.7	—	85.7	—	100.0
腓骨骨体											
1	最大長	—	—	232	—	—	—	—	—	—	—
2	中央最大径	—	—	11	10	—	—	—	—	—	—
3	中央最小径	—	—	9.5	8	—	—	—	—	—	—
4	中央周	—	—	34	30	—	—	—	—	—	—
3/2	中央断面示数	—	—	86.4	80.0	—	—	—	—	—	—

注1. 14号の胫骨, 16号の桡骨, 17号の上腕骨・尺骨・大関骨, 19号の上腕骨・大関骨・胫骨, 21号と22号の大関骨, 23号の胫骨は左側資料

注2. 14号の上腕骨では滑車・小頭が, 尺骨では近位端が癒合している

表17 化骨状態 (1)

		14号	15号	16号	17号	18号	19号	現代人*	
		16歳	14歳	12歳	12歳	8歳	7歳	男性	女性 (年)
頭蓋	蝶後頭軟骨結合	-	/	-	-	/	-		
	前後頭内軟骨結合	+	/	+	-	/	-		
	後後頭内軟骨結合	+	/	+	+	/	+		
椎骨	椎弓と椎体	+	+	+	+	+	+		
	仙骨	△	/	△	/	/	/		
鎖骨	胸骨端	-	-	-	/	/	-	24	23
肩甲骨	肩峰	-	-	-	/	/	/	17.5	16.25
	鳥口突起	+	-	-	/	/	-	16.5	15
上腕骨	内側縁	-	-	-	/	/	-		
	骨頭	-	-	-	/	/	-	17.5	17
	内側上顆	-	/	-	/	/	/	17	15
	外側上顆	+	/	-	/	-	/	16	14.5
	滑車	+	-	-	/	/	/	16.5	14.5
腕骨	小頭	+	-	-	-	-	/	15	13
	近位端	-	/	-	-	-	/	16	14
尺骨	遠位端	-	-	-	/	/	-	18	17
	近位端	+	-	-	-	-	-	15.5	13.5
腕骨	遠位端	-	-	-	/	/	-	18	17
	腸骨稜	-	-	-	/	/	-	20	20
寛骨	寛骨臼	+	-	-	-	/	-	16	14
	恥骨と坐骨	+	/	+	/	/	-	8	7
	坐骨結節	-	/	-	/	/	-	20	20
大腿骨	骨頭	-	-	-	-	-	-	16	15
	大転子	-	-	-	-	-	-	17	16
	小転子	-	/	-	-	-	/	17	16
	遠位端	-	-	-	-	/	-	18	16.5
脛骨	近位端	-	-	-	/	/	-	16.5	16.5
	遠位端	△	-	-	-	/	-	16.5	15
腓骨	近位端	/	-	-	/	/	/	16.5	16.5
	遠位端	-	-	-	/	/	/	16.5	15
踵骨	踵骨隆起	+	-	-	/	/	/	14	13

+ : 癒合完了 △ : 癒合途中 - : 未癒合 / : 観察不能

* 鈴木 (1943)

表18 化骨状態 (2)

		20号	21号	22号	23号
		3歳	2歳	1.5歳	0.5歳
頭蓋	大泉門	/	/	-	/
	小泉門	/	/	+	/
椎骨	前後頭軟骨結合	-	-	/	/
	後後頭軟骨結合	-	-	/	/
椎骨	左右の椎弓	/	-	-	-
	環椎	/	+	-	/
	他の頸椎	/	+	+	/
	胸椎	+	+	+	/
	椎弓と椎体	-	-	/	/

+ : 癒合完了 - : 未癒合 / : 観察不能

咬耗は乳歯ではすべてMartinの2度、永久歯の第1大臼歯は1度、上顎中切歯は0度である。上顎中切歯にエナメル貫滅形成が見られる。体幹・体肢骨では、いくつかの椎骨、胸骨、右鎖骨、右桡骨、右尺骨、手の骨および足の骨以外すべて残っている。上腕骨の三角筋粗面、尺骨の骨間縁および大腿骨の粗線はやや張り出している。大腿骨骨体上部はやや扁平である(上骨体断面示数76.2)。椎骨の椎体と椎弓は癒合している。病的所見としてCribra orbitaliaが見られる。X線所見では大腿骨下端および脛骨上下端にハリス線が認められる。

20号人骨 (性別不明・3歳)

18号人骨とともに胃袋内とその近辺の地中に散在していたもので、少量しか残っていない。頭蓋では、少しの頭蓋骨片と遊離歯がある。前・後後頭内軟骨結合は未癒合である。遊離歯の内訳は次の通りである。

	c		c c
E D C B		A B C D E	
E D	B A	A B C	E c

咬耗はすべてMartinの1度である。ほかに未萌出と思われる形成途中の永久歯が8本残っている。体幹・体肢骨では、椎骨、胸骨片、肋骨片、右鎖骨片、右上腕骨片、右桡骨片、左腸骨片、右坐骨、右恥骨、左右大腿骨および左右脛骨が残っている。椎骨の椎体と椎弓は未癒合であるが、左右の椎弓は胸椎において癒合を完了している。

21号人骨 (性別不明・2歳)

X袋内とその近辺の地中にあった。頭蓋では、多数の頭蓋骨片および下顎骨が残っている。得られた計測値は、オトガイ高19mm、下顎体高17mmおよび下顎体厚11mmである。フシケ孔(左右)および舌下神経管二分(左)が認められる。前・後後頭内軟骨結合は未癒合である。歯列は次の通りである。

(E) D		(E)
D		

咬耗はD、DがMartinの1度である。E、Eは0度で萌出途中と思われる。体幹・体肢骨では、椎骨、肋骨片、左右鎖骨、左右上腕骨片、右桡骨片、中手骨2個、左坐骨、左恥骨、左大腿骨、右脛骨および指骨1個が残っている。環椎の左右の椎弓は未癒合であるが、他の頸椎と胸椎では癒合している。

22号人骨 (性別不明・1.5歳)

横穴中央付近の地中に残っていた。頭蓋では、不完全な頭蓋冠と上顎骨片および下顎骨片がある。計測可能な部位は、最小前頭幅75mm、上頭幅76mm、内眼高間幅71mm、下顎体高15mm、下顎体厚10mm、最小枝幅22mmである。小泉門は閉鎖しているが、大泉門は閉鎖していない。ラムダ縫合骨(左)、フシケ孔(左右)が見られる。歯列は次の通りである。

[E]D○○A	(B)
	(B) D[E]

咬耗はMartinの0-1度である。体幹・体肢骨では、椎骨、肋骨片、右鎖骨、右上腕骨、右橈骨片および左右大腿骨が残っている。筋付着部の発達は弱い。椎骨の左右の椎弓は、胸椎では癒合しているが、頸椎では未癒合である。病的所見として、Cribra orbitaliaと、頭蓋骨の内面に骨膜反応性骨新生が認められる。

23号人骨 (性別不明・0.5歳)

横穴中央部の地中に残っていた。頭蓋骨片多数、遊離歯3本(E, D, E)、椎骨、肋骨片、右上腕骨、右尺骨、左右不明橈骨片、左右大腿骨および左右脛骨が残っている。環椎の左右の椎弓は未癒合である。病的所見として、頭蓋骨内面に骨膜反応性骨新生が認められる。

未成人骨に関する考察

和野トフル墓から出土した人骨を約50個体と推定すると、そのうち未成人骨が10体含まれていることから、未成人骨の占める割合は約20%である。これを、同じ江戸時代に属する東京都一橋高校遺跡人骨(森本ら、1985)における小児・乳幼児の占める割合58.4%と比較すると、本トフル墓のほうが著しく低いという結果になる。しかし別項のエナメル質減形成の観察では、本トフル墓の人びとは小児期にかなりのストレスに見舞われたことがうかがわれるので、この割合は低すぎるように思われる。死産児は産家の軒下に埋葬されることがあり、また幼児の場合、簡単に埋葬されて改葬されないことも多いというから(恵原、1979; 立利町教育委員会・跡見女子大民俗文化研編、1983)、トフル墓に納められなかった未成人個体が存在することも考えられる。

頭蓋計測が可能であったのは14号、16号の2例である。脳頭蓋は14号(16歳)が中頭・高頭・尖頭型に、16号(12歳)が短頭・高頭・尖頭型に属している。顔面頭蓋はどちらも強い低・広顔傾向を示している。

体肢骨では、全般的に筋付着部が比較的良好に発達していることがやや特徴的である。

化石状態では、頭蓋の蝶後頭軟骨結合はいずれも未癒合である。前後頭内軟骨結合は、14号(16歳)と16号(12歳)で癒合しており、19号(7歳)では未癒合である。これは赤沢(1971)

による癒合年齢（8～10歳）に一致しているが、17号（12歳）で未癒合な例が見られ、興味深い。後後頭内軟骨結合は19号（7歳）以降の年齢のものは癒合しており、赤沢（1971）による癒合年齢（6～7歳）と合致している。椎竹の左右椎弓の癒合は、生後1年以内にまず腰椎から始まり、ついで胸椎、頸椎と順次進んでいく。また椎弓と椎体は3年から6年で癒合するという（Williams & Warwick, 1980）。19号（7歳）、20号（3歳）、21号（2歳）、22号（1.5歳）、23号（0.5歳）の所見はこれらに一致している。寛骨の恥骨坐骨間は16号（12歳）では癒合しており、19号（7歳）では未癒合である。これは現代人（鈴木, 1943）の男8年、女7年という年齢に反していない。14号はいくつかの部位が癒合しているが、これは現代人の16歳の化竹状態との項目においても矛盾しない。以上のように和野トフル幕未成人骨における化竹状態は現代人と大差ないようである。病的所見については別項にゆずる。

C. 病的所見

1) 頭蓋

比較的保存のよかった成人頭蓋（1～13号）については、計測・観察所見の項の術式に付記した歯に関連する疾患以外に、特に病的所見は認められない。このほか、多量に残存する頭蓋片のなかに、副鼻腔領域の広範な異常を示す1例が見いだされた。この変化が見られたのは、X線に納められていた熟年女性と推定される個体の頭蓋である。左右の側頭部から前頭骨を経て下顎骨に至る部位が保存されているが、上顔部が一部破損しているため、上顎洞、蝶形骨洞、前頭洞など副鼻腔内面の観察は比較的容易である。左上上顎洞の内壁は、全域にわたって著明な骨肥厚をきたし、表面は凹凸不平で多数の小孔が見られる（図版9）。骨壁の厚さは最厚部で約6mmに達している。右上顎体前面の眼窩下孔直下や頬骨突起基部には、上顎洞内と交通する瘻孔が開孔し、周辺部の骨表面は本来の平滑さを失って粗雑となっている。両側の上顎体側頭下面では歯槽孔が拡大し、その周囲は内壁とよく似た不平な表面性状を呈している。蝶形骨洞においても内壁の骨肥厚が進行しており、内腔は正常の状態に比してはるかに狭小となっている。左右前頭洞内面に軽度の肥厚が見られるほか、わずかに残存する篩骨片や鼻骨後面にも軽度の炎症性反応が表れている。以上の所見は、上顎洞と蝶形骨洞を中心に慢性的化膿性炎症が存在し、これが副鼻腔のほぼ全域に広がっていたことを示している。副鼻腔炎が粘腔にとどまらず、骨壁に及んで骨膜下の骨新生を促し、さらには瘻孔を介して洞外にも炎症が波及したとみられる。副鼻腔の粘腔は鼻腔、咽頭の炎症や歯疾患が原因となっしてしばしば炎症を起こす。最も発生頻度が高いのは上顎洞炎であるが、その原因が歯にあるものを特に歯性上顎洞炎という。本例は、下の術式に示す通り生前喪失歯が多く、上顎歯槽部の骨吸収も著しい。

●○○●//●●	//●●56●
●●●○○//	//3●●●7

詳細な鑑別診断は稿を改めて行いたい、副鼻腔炎の発生頻度や歯列の状態を考慮すると、本例は、上顎歯を原因とした歯性上顎洞炎が、鼻道を介して蝶形骨洞その他の副鼻腔に拡散した可能性が高いと考えられる。

未成人頭蓋(14-23号)については、鉄欠乏性貧血と関連があるとされるCribra orbitalisが、観察可能な5個体の眼窩のうち4個体の眼窩に見いだされた。16号(12歳)では頭蓋縫合に部分的閉鎖が見られる。外板では矢状縫合の後半がBrocaの3-4度の閉鎖を(図版3)、内板では矢状縫合とラムダ縫合が部分的に3-4度の閉鎖を示している。岡田(1962)によると、矢状縫合は全縫合のうち閉鎖開始が最も早く、閉鎖の最低年齢は男19歳、女20歳であったという。矢状縫合が極めて早期に閉鎖すると頭蓋の幅の発育が妨げられ、代償として頭蓋は前後方向に長くなると考えられる。しかし16号の頭型は短頭であり、頭蓋にゆがみなど異常変形は見られない。また頭蓋骨内面の指圧痕も著明でない。16号の頭蓋縫合の閉鎖が病的なものであったのか、単に閉鎖が早期に起こった変異例であるのか、判断は困難である。22号(1.5歳、図版9)と23号(0.5歳)の脳頭蓋内面には骨髄反応性骨新生が見られ、髄膜炎など炎症が存在したことがうかがえる。

2) 歯

本トフル幕から検出された歯には、咬耗が高度なものや多量の歯石が付着しているものが多く見られた。また正確な頻度は算出できないが、齧蝕も極めて高い頻度で認められた。

このほか、歯に見られる小病変としてエナメル質減形成がある。人の永久歯は出生時から6-7年までの期間にわたって顎骨の中で形成される。この時期に栄養障害や重い疾患といったストレスに見舞われると、歯のエナメル質形成が一時的に阻害されることがある。ストレスから解放されるとエナメル質形成は再開するが、阻害された部分は、歯を帯状に取り巻く小窩や溝となって生涯残る。これがエナメル質減形成である(図版9)。エナメル質減形成を調べれば、その個体に当時作用していたストレスの程度が推定できる。また歯面における減形成の位置から、ストレスが作用したおおよその時期も推定可能である。

本トフル幕では34個体分の下顎犬歯が観察できたが、遊離歯が多く、性別・年齢はほとんど不明である。減形成はこの34個体中21個体に見られ、61.8%という高頻度を示した。また21個体のうち、12個体はストレスを1回受けたと思われる(減形成数が1)が、複数回のストレスに見舞われた個体もあり、7個体は2回、2個体は3回のストレスを経験したと推定される。下顎犬歯の歯冠形成は生後0.5年に始まり、6.5年に完成するという(Massler et al., 1941)。この歯冠形成時期を、3回のストレスを経験した18号人骨に当てはめると、この個体は生後3.5-4.0年に1回、4.0-4.5年に1回、4.5-5.0年に1回と、計3回ストレスに見舞われ、8歳で死亡したと推測される。減形成の発生時期、つまりストレスの作用時期は生後4-5年が最も多く、3年未満と6-6.5年に発生したものは見られなかった。また、減形成の程度は軽度の変化がほとんどで、変化の高度なものはなかった。生後3年未満に発生した減形成や、程度のひどい減形成が見られないのは、強いストレスや生後早い時期にストレスを受けた個体は、当時の

環境下では生存できなかったためと思われる。エナメル質減形成が高頻度で出現していることと合わせて考えると、当時の厳しい生活環境がうかがえる。

3) 体幹・体肢骨

体幹・体肢骨については、まずは全身の骨格が残存している9個体(1, 2, 3, 5, 9号人骨およびⅣ, V, Ⅷ(男・女)豊内人骨)に関して個別観察を行った。このうち病的所見が認められたのは、次の6個体である。

1号人骨(男性・熟年)

変形性関節症が全身の各部に見られる。脊柱では正中環軸関節や下位胸椎～第5腰椎の椎間関節面に多孔化や辺縁の骨増殖が認められ、第3～5腰椎体辺縁には骨棘が形成されている。また、肩、肘、股など大関節の関節面辺縁に骨増殖が見られる。

9号人骨(男性・壮年)

第11胸椎に軽度の前方楔状化および椎体下面前縁部の不整化と小孔形成が見られる。また、椎体上面にはシュモール結節の痕跡がある。第5腰椎は仙椎化しており、両側横突起が完全に仙骨外側部と癒合して腰仙移行椎を形成している。この仙骨には披裂傾向が見られ、分離線を残して左右の椎弓が合する第2仙椎を除き、第1, 第3～5仙椎は正中仙骨棘付近を先天性に欠損している。

Ⅷ豊内人骨(女性・壮年)

ほぼ全身の関節領域に変形性関節症が見られる。このうち最も著明な変化を示すのは膝関節部で、関節面辺縁の骨棘堤や、関節面の不整小隆起、摩耗面が見られる。特に右膝蓋骨関節面の内側半では数本の縦溝を伴った滑沢面が形成されている。また、残存する第5腰椎体は、関節突起基部で椎弓が離開しており、脊椎分離症と考えられる(図版9)。このほか、尺骨骨体上部の異常な肥大と、左踵骨体下面の特異な粗雑部が存在するが、原因は不明である。

V豊内人骨(男性・熟年)

Ⅷ豊内人骨と同様に、全身的に変形性関節症が見られるが、その変化はさらに進行した状態にある。大腿骨下平および脛骨上平は欠損しているが、両側膝蓋骨関節面に形成された滑沢な摩耗面(図版9)から推して、膝関節症が重症であったことは確実である。また、肩、肘、股などの大関節だけでなく、手、足の小関節においても、関節面辺縁の骨増殖が著しい。右手の大菱形骨の手根中手関節面には滑沢面も形成されている。

Ⅷ豊内人骨(男性・壮年)

第1胸椎の棘突起中央部が限局的に肥大しており、治癒骨折の可能性がある。また、第5腰椎は仙椎化し、完全に仙骨と癒合している(図版9)。両側膝蓋骨の関節面内側半には長径6mmほどの不整な隆起が形成されており、左側では隆起の周囲に海綿質が突出している。変形性関節症の痕跡と考えられる。

Ⅷ豊内人骨(女性・壮年)

左右三骨の内側縁上部を中心に、紡錘形をした著明な骨肥厚があり、この周囲に微細溝が発

達している。右脛骨では骨体下部にも肥厚が見られるが、左側は同部を欠損している。慢性の炎症反応による変化と考えられるが、腓骨、大腿骨は腐食や欠損のために、観察不能である。上肢には特に異常所見はない。

このほか、個体識別を行えなかった体幹・体肢骨について骨種ごとの観察を行った(表19)。体幹骨では、脊柱疾患として、椎体辺縁の骨棘形成と椎間関節の退行性変化を主体とする変形性脊椎症(図版10)が数多く見られたほか、腰椎の脊椎分離を示す椎体片3例と椎弓片3例、腰仙移行椎3例、仙骨披裂の傾向を示すもの2例、癒合椎1例(Th9-10、図版10)が認められた。体肢骨に多く認められた骨病変としては、変形性関節症(表20)と慢性炎症性変化(表21)があげられる。変形性関節症は、関節面辺縁の骨増殖(骨棘堤)や、関節面の粗雑化・摩耗といった退行性および増殖性変化を特徴とする。その多くは、加齢的变化に長期にわたる力学的負担が加わって発症するといわれるが、比較的高齢とみられる個体の少ない本トフル葛において多くの症例が見いだされたことは、当時の労働条件の厳しさを反映したものと考えられる。また、下脛骨を中心に見られる微小孔・微細溝を伴う骨肥厚や、多棘性新生骨などの変化は、手・足の指骨先端に見られる萎縮と合わせて、全身性の慢性炎症によるものと思われる。なお、頭蓋にはこれに関連するような病変は見いだされていない。

表19 病的所見の観察資料数

	右	左
肩甲骨	5(12)	5(13)
鎖骨	11(25)	10(24)
上腕骨	8(26)	5(27)
桡骨	9(20)	13(25)
尺骨	7(16)	10(19)
腕骨	5(15)	1(12)
大腿骨	5(24)	5(20)
脛骨	6(21)	6(19)
腓骨	2(18)	4(22)
膝蓋骨	19(21)	17(22)

() 内は保存良好な資料
() 内は一部欠損のあるものも含めた資料数

表21 慢性炎症性変化

	右	左
上腕骨	0	0
桡骨	1	0
尺骨	1	1
大腿骨	4	5
脛骨	5	7
腓骨	5	2

表20 変形性関節症

		右	左
肩甲骨	関節窩	6	2
	肩峰関節面	3	1
鎖骨	胸骨端	3	2
	肩峰端	2	2
上腕骨	近位関節面(肘)	4	2
	遠位関節面(肘)	7	5
桡骨	近位関節面(肘)	2	3
	遠位関節面(手根)	2	2
尺骨	近位関節面(肘)	5	1
腕骨	腕骨臼(股)	7	4
大腿骨	近位関節面(股)	2	2
	遠位関節面(膝)	3	1
脛骨	近位関節面(膝)	1	1
	遠位関節面(距脛)	1	2
腓骨	遠位関節面(距脛)	1	1
膝蓋骨	膝関節面	6	7

未成人骨には次のような病変が見いだされた。14号(男性, 16歳)の横骨遠位端と中手骨には、本来の骨表面を薄く層状に覆う新生骨が形成されている。何らかの炎症によるものであろう。16号(12歳)の第2胸椎の棘突起に狭い斜めの切れ目状の欠損がある。これは脊椎接合と呼ばれる椎弓の癒合不全であるが、欠損が小さいこと、他の椎骨や体肢骨はいずれも正常であることから、特別な症状は示していなかったと思われる。19号(7歳)の大腸骨と脛骨にハリス線が見られる。この人骨にはエナメル質減形成と *Cribra orbitalis* も見られ、これらはいずれも、この個体が重い疾病または栄養障害を経験したことを示している。

D. 特記所見

1) 切創

トフル墓内人骨の4例に利器によると思われる創痕が見いだされた。このうちⅩ室内に納められていた女性壮年個体だけはほぼ全身の体幹・体肢骨がそろっているが、他の3例(下顎骨、上腕骨、大腿骨各1片)は意外で検出されたため、所属個体は不明である。

Ⅹ室内人骨の例では、第2～4頸椎の椎体前面を中心に、10数本の切創が横走する(図版11)。上下の頸椎にまたがる切創があることから、これらは脊椎が関節している状態の時に作られたものと推測される。このほか、第1、第10胸椎の椎体前面、右肩甲骨内側縁、右鎖骨骨体下面、左上腕骨頭上部、右寛骨臼上方にそれぞれ少数の創痕が見られる。肩甲骨内側縁を上下約3cmにわたって浅くそぎとる1例を除けば、いずれも短く浅い線状の切り込みである。これらの部位がいずれも関節近傍であることから、洗骨・改葬の際に、軟部組織の残存する関節をはずす操作が、刃物を用いて行われた可能性が考えられる。

このほか壮年男性の下顎骨左オトガイ結節部、壮年女性の右大腿骨体内側面(図版11)、小児の右上腕骨体上半部にも創痕が見られる。その部位は必ずしも関節に関係していると思えず、また線状の細かな痕とは多少性状が異なるため、Ⅹ室内人骨の傷と性格を異にするものか否か、明らかでない。改葬の際、まだ肉が腐食していない場合に、鎌を使ってそぎ落としたり(長田, 1978; 名嘉真, 1979)、傷をつけて埋めもどす(長沢, 1977; 山田, 1984)といったことも行われたようであるが、Ⅹ室内人骨以外の創痕はこのような操作を示しているのかもしれない。

2) 椎体の連続破損

Ⅹ室内に納められていた男性壮年個体の第2頸椎から第9胸椎にかけて、椎体の前方部が掻き取られたように破損している。この消失部分に対応する破片は、室内に全く残存しない。全椎骨を関節させてみると、破損の断面は上下に連続しており、第10胸椎体の上面で急に終わる。従ってこの破損が生じた時点では、少なくとも第9胸椎までは上下の椎骨が正確に関節した状態にあったと考えられる。個々の椎体を観察すると、断面の辺縁は刃物で切断されたような直線的なものではなく、やや凹みがあり、断面自体が不平等な曲面をなす椎体もある。このような破損の生じる要因として、第1に改葬時の振り上げが想起される。露出した脊柱の前部を認っ

て掻き取ってしまったという考え方だが、仰臥位では脊柱より先に胸骨や肋骨が露出することや、これらの骨に異常な破損が見られないことは、この想定を積極的に支持する材料とはならない。椎骨自体の骨質は丈夫であり、破損断面の性状からも自然の腐食とは考えにくく、何らかの人為的操作による可能性が高いと思われるが、詳細は不明である。

3) 歯の異常摩耗

永久歯の異常摩耗が2例見られた。第1例はX顎内に納められていた熟年女性の上顎左第1大臼歯で、歯冠遠心面の歯頸部から歯根の約3/4にわたる部分が、幅広く浅い凹面となっている(図版10)。その表面は滑沢であるが、頰側遠心根の辺縁は歯石で覆われ始めている。摩耗面の輪郭は、歯冠一歯根方向にはゆるやかな凹弧を描き、頰舌方向では直線的である。口蓋根遠心側の摩耗面に2次象牙質が形成されていることから、この面が作られるまでに長期間を要したことが分かる。咬合面の咬耗はMartinの1度である。歯槽骨の吸収が高度で、多量の歯石が根尖近くまで付着しており、生前歯根はほとんど露出していたものと推測される。隣接する上顎左第2大臼歯は生前に喪失している。なおこの個体は、前出の副鼻腔炎に罹患していたと思われる人骨である。

第2例はX顎内に納められていた壮年女性の上顎右中切歯舌側面に見られた船底状の凹面である。遊離歯として検出されたため、釘植していた歯槽や隣接歯の状態は不明である。咬耗はMartinの2度である。凹面は、歯冠舌側面遠心辺縁隆線の中央から歯根上部にわたって形成されており、長軸が歯軸とほぼ平行な楕円形をしている。このため基底結節の大半は失われている。摩耗面の大きさは長径約6mm、短径約3mm、最深部の深さ約2mmで、表面は滑沢である。この歯の遠心隣接面歯頸部にはC3の齶蝕があり、舌側の摩耗面を一部切り取っている。この状態は、摩耗面が形成された後に、隣接面の齶蝕が舌側方向に拡大したことを示している。

以上の所見から、両例とも摩耗面が生前に形成されたことは確実である。しかし、摩耗面の主要面積を占めるのは歯根の部分であり、特に第1例のような上顎大臼歯遠心面は、摩耗の生じるような作用の及びにくい部位である。これらの摩耗面がどのような要因で形成されたかを推定することは、歯列の保存状態があまりよくないこの2例からは困難であり、今後の類例を待ちたい。

〈顎内人骨からみた葬制に関する考察〉

本トフル墓内には顎に納められた人骨のほか、顎外の土中に散乱状態で埋設していたもの、顎の破損により流出したと思われるもの、主だった骨を2次的に集積したものなど、さまざまな人骨の状態が混在していた。どの状態にもそれぞれの意味合いが込められており、当時の葬法を推測するうえで貴重な資料となるものである。以下、顎内の人骨を中心に、それらの年齢構成、合葬の組み合わせなどを各墓ごとに整理し、若干の考察を試みた。

1. I 變

横穴の入口近くに位置していた變である。上半部を破損していたが、ほぼ直立しており、その中には、頭蓋や長管竹の大半を欠くが1個体分の肩甲骨、鎖骨、胸骨などが含まれる。骨の形態的特徴から、壮年女性のものと思われる。

2. II 變

I 變の裏に位置する變で、上部の大半を欠損するため、隣接地土へ人骨が流出した可能性が考えられる。頑丈な体肢骨2個体分と未癒合の長管竹骨端や遊離歯が出土した。未癒合の骨端は隣接した土中から出土した成年男性の体肢骨と接合した。このため、これらは成人男性2個体と成年男性1個体の合わせて3個体分と考えられる。

3. III 變

横穴内左奥隅に位置する直立した變で、破損もわずかであり、きゃしゃな壮年女性のものと思われる1個体分の体肢骨が出土したほか、橈骨上端、右第1中手骨、右中間楔状骨および左第4中足骨など、やや太く、男性のものと思われる骨片が混じる。後者は1個体分としては少なすぎるので、外部からの2次的流入も考えられるが、中手骨や中足骨が含まれることから、最も早く本變に納められ、後に取り出された残りと考えられるほうが妥当であろう。そのほかにオトガイ部付近だけを残す下顎骨がある。性別は不明であるが、前歯は生前脱落し、歯槽が完全に閉鎖しているところから、高齢のものと思われる。そのためこの下顎骨は壮年女性のものとは考えがたく、後者の男性のものかと思われるが、不明である。従って、基本的には成人男性1個体と壮年女性1個体の計2個体が入っていたことになる。

4. IV 變

横穴内正面最奥部に位置する變で、中に多数の骨が認められた。頭蓋は右側頭部が残っているにすぎないが、他の骨はほぼ1個体分がそろっている。骨の形態から女性骨と思われる、膝関節や椎骨に変形性関節症によると思われる骨増殖が見られるところから熟年と判断した。別人骨とみなされる人骨が含まれていないことから、本變には熟年女性1個体が納められていたと考えられる。

5. V 變

IV 變とともに正面最奥部に位置し、わずかに前上半部を欠くだけで直立していた。わずかな頭蓋片と8本の遊離歯およびほぼ1個体分と思われる体幹・体肢骨から、熟年もしくは老年の男性が納められていたと考えられる。そのほかに、この個体のもとは異なる男性の踵骨が1個混入していたが、これだけによって本變に2個体合葬されていたとは考えにくく、外部からの2次的混入の疑いが強い。

6. VI 變

V 變の前に位置し、その中には破損が激しいが、ほぼ1個体分の体幹・体肢骨がそろった熟年男性骨が認められた。また、骨質は類似するが、部位が重複する左大腿骨骨頭部や左右上腕骨骨体などがあり、別の熟年男性骨の存在が示唆される。そのほか、11号人骨頭蓋に付随する

と思われる壮年女性骨1個体、8歳児と思われる小児骨、3歳児と思われる幼児骨の計5個体分の人骨が本壟内から見いだされた。しかし、小児・幼児骨の大半は隣接した土中から出土した。

7. VII壟 (図版8)

横穴内右側に並ぶ壟群の最奥に位置し、奥部へ向かってやや倒れてはいるが、壟はほぼ完形を保つ。1個体分の壮年男性のものと思われる体幹・体肢骨で占められる。下顎骨および壟内から出土した遊離歯が、隣接した地上にあった9号人骨頭蓋と合致したので、これらはすべて9号人骨(男性・壮年)のものと考えられる。そのほかに、第2頸椎1個、第3もしくは第4頸椎と思われるもの1個、右第1中手骨、上顎左犬歯および第2小臼歯の遊離歯があり、それぞれこの個体のものとは異なることが判明した。従って、本壟には基本的に2個体分の人骨が含まれていると思われる。なお、後者はその形態から女性の可能性が高いが、正確には不明である。

8. VIII壟

VIII壟横に直立した壟で、破損も少ない。頭蓋片から男性3個体、女性2個体、小児1個体の計6個体分が含まれる。体幹・体肢骨はほぼ1個体分がそろった熟年男性骨と、同じく成人の男性骨と思われる鎖骨、肋骨、膝蓋骨および踵骨などがあるが、後者は隣接した土中に埋没していた散乱骨と合致し、当初壟内にあった骨が大半外へ流出したのと考えられた。そのほか、きゃしゃな女性骨と思われるものと、同じく女性骨と思われるがこれとは別の大腸骨、脛骨および距骨が入っていた。また壟内には12歳の小児骨と思われる頭蓋、鎖骨、大腸骨など多数の骨があり、これらも周囲の地中から出土した小児骨と合致したので、流出した可能性が高い。従って、本壟内には6個体分の骨が含まれていたと思われる。

9. IX壟

VII壟の前面に位置し、ほぼ完形で直立している。頭蓋片は少なくとも2個体分が含まれる。体幹・体肢骨は、壮年と思われる女性骨と、熟年の男性骨と思われる計2個体分が残っていた。前者の胸椎から腰椎および仙骨にかけて、正確に関節した状態で出土したことから(図版12)、少なくとも椎骨を連結する靭帯がまだ残存しているうちに壟内に納めたと考えられる。

10. X壟 (図版8)

IX壟横に位置し、直立して破損も比較的少ない。壟内から熟年女性、壮年男性(5号)および2歳の幼児の頭蓋と体幹・体肢骨が出土したことから、3個体合葬されていた可能性が高い。

11. XI壟

X壟前面に位置し、壟上部の破損は著しいが、直立した底部から多数の骨片が出土した。ほぼ完全な1個体分の体幹・体肢骨があり、形態的特徴から壮年初期の女性のものと同定された。同時に出土した遊離歯が、隣接する土中から出た2号人骨頭蓋に合致したため、これらの骨がすべて2号人骨のものと同定された。また、胸椎部が正確に関節した状態で出土したので、IX壟同様、納壟時には同部位にまだ軟部が付着していた可能性が高い。壟内にはそのほかに、

前述人骨と極めて形態の似た体肢骨があり、本窆には2個体の女性人骨が含まれるものと考えられる。

12. Ⅺ窆

Ⅺ窆横に位置し、直立してはいるが窆上部の破損は著しい。ほぼ1個体分の体幹・体肢骨がそろった壮年女性骨と、7歳児のものと思われる体肢骨および遊離歯が出土した。後者は隣接する地上に散乱していた体肢骨および19号頭蓋と年齢的に一致し、遊離歯も歯槽に合致したので、同一個体と判定した。従って本窆内には壮年女性1個体と小児1個体の合わせて2個体が合葬されていたことになる。

表22 窆内人骨一覧

窆番号	成人			未成人			総計
	男	女	不明	成年	小児	幼児	
I		1		1			1
II	2			2	1		3
III	1	1		2			2
IV		1		1			1
V	1			1			1
VI	2	1		3	1	1	5
VII	1		1	2			2
VIII	3	2		5	1		6
IX	1	1		2			2
X	1	1		2		1	3
XI		2		2			2
XII		1		1	1		2

窆内人骨の年齢、性別を各窆ごとに挙げたのが表22である。最も多いⅧ窆で6個体、次いでⅥ窆の5個体、I、IVおよびV窆には1個体だけが納められており、平均すると1個の窆に2.7個体が納められていたことになる。すなわち1個の窆にただ1人だけ納めることの方が稀で、あらかじめ人骨の納められた窆に、新たに加えられるケースが多かったろうということが考えられる。窆の大きさと窆内の個体数との間に特に関係は認められない。窆に含まれる人骨には、恐らくそれぞれの納骨時期に差があったと考えられるが、これは、それぞれの人骨の保存状態に微妙な違いが認められることから推察できる。窆内には幼小児骨が含まれることも多いことから、家族単位で窆を利用していたことは十分考えられる。1個の窆内の成人の組み合わせをみると、男女1個体ずつの場合が最も多く、同性だけのものは少ない。これらの組み合わせが親子関係であるのか、婚姻のそれであるのかは不明である。ただ、Ⅺ窆内の女性骨2個体の

ように骨形態が互いに酷似し、本トフル墓内ではそれらに類似した骨が他に見当たらないというような、明らかに深い血縁関係をうかがわせるものもあることから、婚姻後の女性が生家、婚家のどちらに葬られていたかは興味のもたれるところである。今後、形質人類学的に検討すべき課題である。和野に近い宇宿、城間、万屋地区の民俗調査（笠利町教育委員会・跡見女子大民俗文化研編、1983）によれば、各集落の「テフル」には「ヒキ」と呼ばれる親族集団単位で納骨され、テフルの大きさによって、入っているヒキの数も異なるという。和野トフル墓をどれほどの規模の集団が利用していたのかという点も、人骨の形質を調べるうえで考慮すべき問題である。

このほか本トフル墓人骨には、葬法的一端を示すような興味深い所見がいくつか存在する。

1) 脊柱の一部が正しく関節した状態で甕に納められていた個体が見られる（図版12）ことから、洗骨・改葬の際に、まだ韧带など軟部が付いたままの場合もあったことが示唆される。これを裏付けるものとして、体幹・体肢骨の関節付近に微小な創傷を認める個体（Ⅴ甕内女性人骨）があり、関節をはずす操作が行われたことが考えられる。

2) 甕内にはほぼ1個体分の完全な人骨のほかに、複数個体の部分的な骨片が残されている場合が多くあった。これは洗骨した遺骨を甕に納める際、すでに中に入っていた骨を、一部を残して外へ出したものと解釈される。甕の近くに集積された骨は、甕の中から取り出されたものであろう。Ⅰ例として14号小児骨は、Ⅱ甕の中に体肢骨骨端部と歯だけが残っており、長管骨骨体は外に整然と重ねて置かれていた。

3) 甕内の頭蓋はかなり破壊されており、また頭蓋片をほとんど含まない甕も多かった。甕は、日常使用していたものを納骨に転用したものらしく、口縁部を打ち欠いて口径を広げたものもある。長管骨や短い骨片は、そろえて入れれば比較的容易に納めることができて、甕の形態や大きさによっては頭蓋をある程度破壊しなければ納めることが困難であったのではないかと考えられる。またⅣ甕（図版4、8）のように、甕内には長管骨が林立し、下顎骨はその中に含まれるものの、この下顎骨と一致する頭蓋は隣接した地上に安置されている例も見られた。

4) 体肢骨の中には、意識的に折られたと思われる長管骨が存在する。これが、甕に納めやすくするといった単なる実用目的によるものなのか、もしくは死者の霊の再帰を妨げるなど呪術的な意味をもつものなのか、明らかでない。

5) 1個体の全身骨格のうち、明らかに不足する部位があり、それがトフル墓内からは全く見いだせないという例もある。改葬時に持ち込まれなかったのか、後世意識的に墓外に持ち出されたのかは不明である。

6) 徳之島上面縄では33年忌の時に甕の中から骨を取り出して火葬し、再び甕に納めたという（国分、1976）が、本トフル墓内には火葬骨は存在しなかった。

トフル墓内人骨はすべて複葬の過程を経たものである。つまり、1次葬として死者を風葬あるいは土葬に付した後、肉体の腐敗を待つて洗骨・改葬などの2次的操作が行われ、最終的に遺骨はトフル墓内に納められている。近年の奄美諸島では、土葬の後、3～7年または13年を経て洗骨・改葬するという様式が一般的といわれるが、古くは風葬が行われていたという。相野トフル墓に納められていた人骨の1次葬の方法が風葬であったか、土葬であったかは興味深い問題である。小片ら(1986)は、笠利町万屋にある城遺跡の近世土壙墓から、保存良好にもかかわらず数量が僅少な体幹・体肢骨が出土したことについて、そこで1次葬(土葬)が行われ、洗骨のための掘り上げの際、取り残されたものであろうと推察した。しかし、本トフル墓には、土中埋葬後の改葬では最も失われやすいと思われる手骨、足骨や骨端部のような微小な骨がかなり含まれていることから、地上に遺体を横たえて肉を腐らせ、骨を残らず甕に納めるという風葬の操作がこのトフル内で行われた可能性が考えられる。名越左源太が著した『南島雑話』(関分・恵良校注, 1984)の死葬の項には「始死者を穴蔵に入処、是をトホロと云。今笠利間切の宇治村、又同間切手花部村にも有之。島中諸所にトホロあり。桶共に納め置く。

三年忌に其骨を洗て、先祖の遺骨と一緒にトホロの中に納め置く。トホロの奥の南方京焼の蓋ある壺、幾所にもなく井べ有之。又石櫃に納るもあり。むかしは島中なべて如此なりしを、今は大和の風にならいて土葬なり。今二、三ヶ村古法を伝へ、トホロに納るものあり。トホロ口は、戸を立て簾を下し嚴重也。」と述べられている。名越左源太が奄美大島で配流の日を送っていたのは、嘉永3年(1850)から安政2年(1855)までの5年間であったといわれるから、幕末ころの奄美大島北部は風葬から土葬への移行期にあり、両者が混在していたことがうかがえる。

近年の沖永良部島では、横穴の前方にある広場に土中埋葬し、3年たつて洗骨した後、頭蓋骨と四肢の長管骨だけを甕に納めるという(佐藤, 1957)。操垣勤編集の『沖永良部島沿革誌私稿』(永吉編『沖永良部島郷土史資料』, 1968)の明治10年の項には「・・・墓所の儀相泊、手々知名、西原は数百年前より埋葬其他は洞窟葬(岩岸を掘り或は石を築き石屋の如く木扉を造り)り古む又墓屋とも云ふ)へ葬り来りしを夫では悪臭不潔の害あるに依りて総て埋葬すべき旨支庁長より命令ありて埋葬に改定」とある。この命令とはしばしば引用される明治10年9月21日付の鹿児島県が発令した論述で、「死人葬式之儀は随意に任すといふとも先づ地葬、空葬の二つに有之、当島に於ては近年神葬祭に相改め候、爾來地葬すべきは当然に候処或ひは其棺を墓所に送り「喪屋(もや)」と唱ふる小屋内に備置き、親子兄弟相連れ「喪屋」に到り、其棺を開き見る数回終に数日を経、屍の腐敗するも臭氣を不厭に相間右は人情の厚きに似たれども、其臭氣をかか者は甚く健康を害し候は勿論、近傍通行の者と雖も其臭氣に触るれば病を伝染し或は醜すものに有之衛生の甚く不宣事に付、自今右様之弊習は岐度相改め、死する者は速に埋葬に改云々論述す」と内容のものである。沖永良部島ではこれ以降、土葬に転換していったようである(永吉, 1981)。しかし、実際に風葬の慣習が止むまでには、さらに長い歳月を要したようで、例えば与論島では明治35年ころまでジシと呼ばれる横穴墓が用いられた

らしく、それ以後土葬されるようになり、埋葬した遺体は3年後に洗骨してジシに安置されたという(末永・長沢, 1972)。今日、奄美諸島で一般に風葬墓と呼ばれているものは、奄美大島、徳之島および沖永良部島のトゥール、テフルまたはトフル墓、喜界島のモヤまたはムヤ、与論島のジシまたはギシなどと、各島によって呼称が異なるばかりでなく、その構造も崖下、岩窟、洞穴などと多少の違いがみられる。かつてその墓域の内外で実際に風葬が行われたことは確かであろうが、風葬から土葬への移行過程について具体的に語る文書資料は乏しく、不明な点が多い。

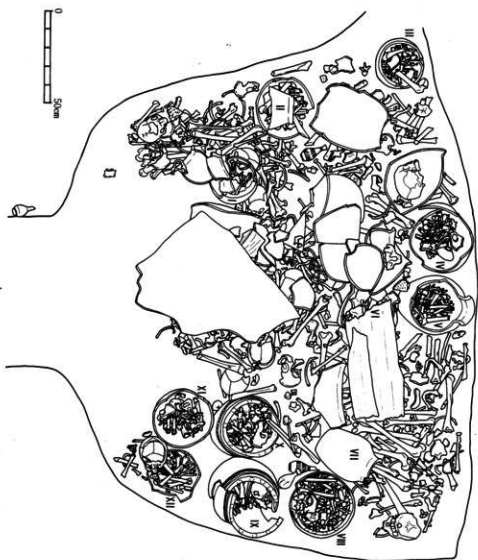
和野トフル墓では、抹棺の骨まで残存していたことから、トフル内で風葬が行われたことが示唆されたが、近年の改葬では指先の小さな骨まで残らず掘り上げる(恵原, 1973)というから、納められていた遺骨の中には土葬を経たものがある可能性も否定できない。骨の状態からは両法の区別はつけがたい。ただ上下顎の歯数のアンバランスや、Ⅹ顎内男性人骨に見られた脊柱の連続破損などは、土葬の過程を意味しているかもしれない。「南島雑話」の記述から、この横穴が閉塞された当初は実際に風葬が行われたが、やがて土葬・改葬後の納骨堂として機能するようになったとも考えられる。現段階では、このトフル墓に納められていた遺骨の1次葬として風葬と土葬のいずれが施されたのか、あるいは時代を経るにつれ両者が移行してきたのか、明らかでないが、今後多方面から検討すべき課題と考えられる。

＜参考文献＞

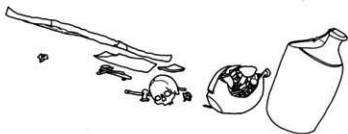- 赤沢 調, 1971: 幼、小児頭蓋底の解剖学的研究。2. 頭蓋底の軟骨結合について。歯科学報 71: 1371-1380。
- 恵原義盛, 1973: 奄美生活誌。木耳社。東京。
- 恵原義盛, 1979: 奄美の葬送・墓制。名嘉真直勝・恵原義盛著「沖縄・奄美の葬送・墓制」。明玄書房。東京。pp. 169-240。
- 藤井 明, 1960: 四肢長骨の長さとし長との関係に就いて。順天堂大学体育学部紀要 3: 49-61。
- 藤田恒太郎, 1965: 歯の話。岩波新書。岩波書店。東京。
- 埴原和郎, 1952: 日本人男性恥骨の年齢的变化。人類学雑誌 62: 245-260。
- 岩井成功, 1959: 鹿児島県大島郡徳之島々民の頭蓋骨に関する人類学的研究。第1編 鹿児島県大島郡徳之島々民頭骨の研究。鹿児島大学医学雑誌 11: 1049-1089。
- 金田義夫, 1957: 日本人の永久歯に於ける歯根完成時期の研究。歯科月報 30: 165-172。
- 笠利町教育委員会・跡見学園女子大学民俗文化研究調査会編, 1983: 笠利町文化財調査報告 No. 9 「字宿・城間・万塚の民俗」。
- 菊地順正, 1959: 奄美大島と路島島民頭骨の人類学的研究。人類学研究 6: 366-398。
- 国分直一, 1976: 環シナ海民族文化考。慶友社。東京。
- Martin, R. & K. Saller, 1957: Lehrbuch der Anthropologie. Bd. 1. Gustav Fischer,

Stuttgart.

- Massler, M., L. Schour and H. G. Poncher, 1941: Developmental pattern of the child as reflected in the calcification pattern of the teeth. *Am. J. Dis. Child.* 62: 33-67.
- 森本岩太郎・小片丘彦・平本嘉助・吉田俊爾, 1985: 人骨. 江戸一都立一橋高校地点発掘調査報告. pp. 522-546.
- 長沢和俊, 1977: 奄美の洗骨葬. 南日本新聞開発センター編「かごしまの民俗探求」. 南日本新聞社, 鹿児島. pp. 94-95.
- 永吉 毅編, 1968: 沖永良部島郷土史資料. 鹿児島県和泊町.
- 永吉 毅, 1981: えらぶの古習俗, 道の島社, 鹿児島.
- 名越左源太 (国分直一・恵良 宏校注), 1984: 南島雑話 2. 東洋文庫432. 平凡社, 東京.
- 名嘉真宜勝, 1979: 沖縄の洗骨儀礼. 「葬送墓制研究集成」第1巻 葬法. 名著出版, 東京. pp. 214-238.
- 中野哲太郎, 1958: 鹿児島県大島郡喜界島島民頭骨の研究. *人類学研究* 5: 188-219.
- 大山秀高, 1956: 鹿児島県大島郡与論島島民頭骨の研究. *人類学研究* 3: 396-434.
- 小片丘彦・川路朋友・佐熊正史・峰 和治・山本美代子・岡元満子, 1986: 鹿児島県奄美大島城遺跡出土の人骨. 鹿児島県大島郡笠利町文化財報告書 第8集. pp. 83-91.
- 岡田幹夫, 1962: 関東地方日本人の頭蓋縫合の年齢的变化. 第1編 縫合癒着について. *東京慈恵会医大誌* 77: 112-167.
- 小野重朗・長沢和俊・増田勝機, 1973: 喜界島の風葬墓. *南日本文化* 6: 25-54.
- 長田須磨, 1978: 奄美女性誌. 農山漁村文化協会, 東京.
- Pearson, K., 1899: Mathematical contributions to the theory of evolution. V. On the reconstruction of the stature of prehistoric races. *Phil. Trans. Roy. Soc. London, Ser. A.* 192: 169-244.
- 佐藤幹正, 1957: 奄美大島における風葬の遺跡について. 鹿児島大学南方産業科学研究所報告 2: 81-106.
- 末永雅雄・長沢和俊, 1972: 風葬墓地調査報告書. 観光資源保護財団, 東京.
- 鈴木重一, 1943: 四肢化骨核発育に関するレ線学的研究. *千葉医学会誌* 21: 349-395, 397-417.
- Tagaya, A. and J. Ikeda, 1976: A multivariate analysis of the cranial measurements of the Ryukyu Islanders (Males). *J. Anthrop. Soc. Nippon* 84: 204-220.
- Williams, P. L. and R. Warwick (eds.), 1980: *Gray's Anatomy*. 36th edit. Churchill Livingstone, Edinburgh.
- 山田 実, 1984: 与論島の生活と伝承. 桜楓社, 東京.

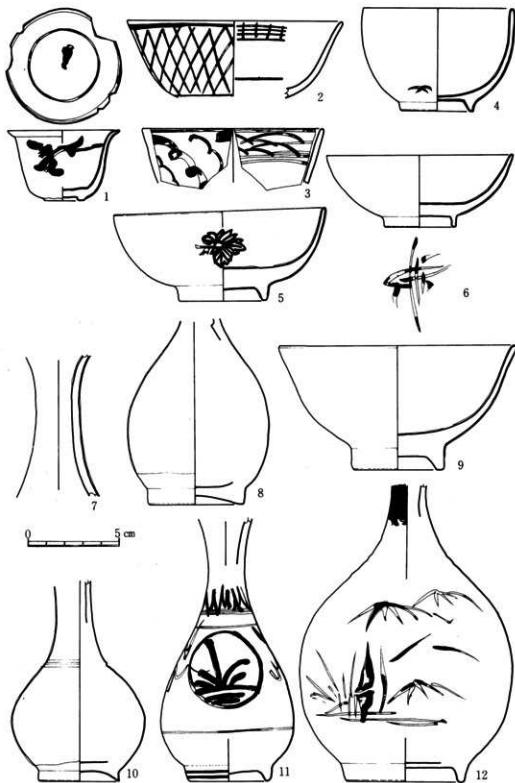

水糸レベル —

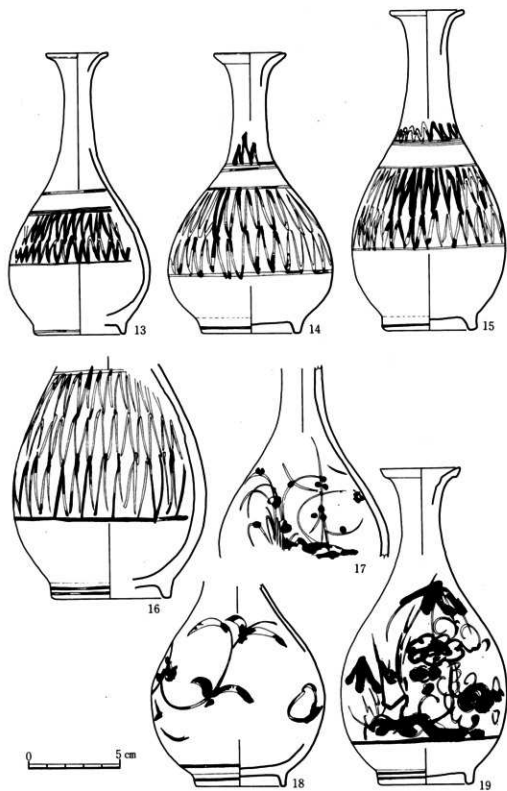


和野トフル墓出土品一覧

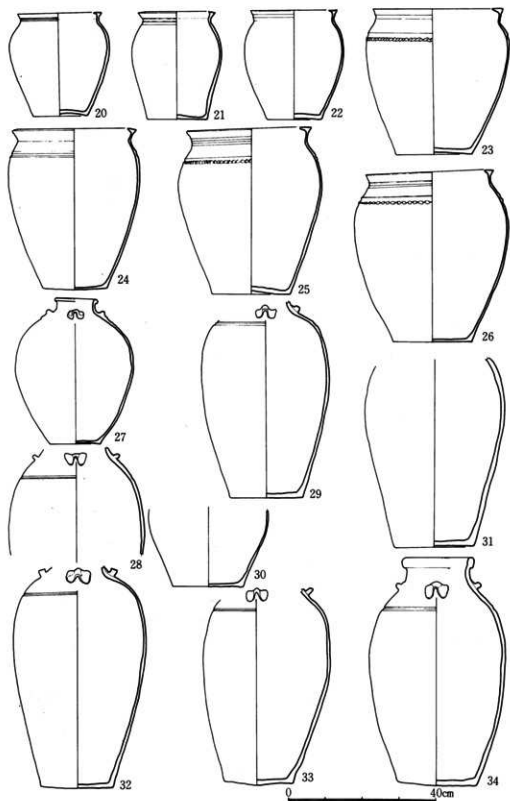
番号	名称	口径mm	器高mm	底径mm	
1	青華碗	61	39	22	口縁形は端反
2	青華碗	118	42+ α	—	
3	青華碗	99	30+ α	—	
4	碗	82	51	41	薩摩焼(白)、千鳥印、貫入多し(堅野系か)
5	碗	116	49	49	平形碗、陶器、菊花文
6	碗	102	40	40	平形碗、薩摩焼(白)、見込みに「寿」か(堅野系か)
7	徳利	—	77+ α	—	陶器、灰釉、二次焼成を受けている
8	徳利	—	100+ α	53	陶器、褐釉、高台は無釉、陶土(古我知系か)
9	碗	130	67	51	端反碗、高台内から畳付は無釉
10	緑釉徳利	—	109	40	高台は無釉、胎釉、陶土(龍門司系か)
11	青華徳利	—	142+ α	42	総釉(伊万里系か)
12	徳利	—	161+ α	66	褐釉で竹を描く、貫入多し、胎土は灰色(龍門司系か)
13	青華徳利	34	153	51	総釉(伊万里系か)
14	青華徳利	38	152	54	総釉、貫入(伊万里系か)
15	青華徳利	40	174	52	総釉、高台は貫入(伊万里系か)
16	青華徳利	—	127+ α	66	総釉、胴下半から高台は貫入(伊万里系か)
17	青華徳利	—	105	—	総釉(伊万里系か)
18	青華徳利	—	113+ α	50	総釉、胴下半から高台は貫入(伊万里系か)
19	青華徳利	42	171	52	玉縁状口縁、総釉、胴下半から高台は貫入、竹とツツ
20	甕	235	292	148	I 総釉、薩摩焼苗代川 (納骨)
21	甕	209	288	160	Ⅴ 総釉、薩摩焼苗代川 (納骨)
22	甕	224	277	144	Ⅲ 総釉、胎釉、薩摩焼苗代川 (納骨)
23	甕	343	459	210	Ⅸ 総釉、貝目、キザミ目、薩摩焼苗代川 (納骨)
24	甕	335	432	175	第2群2 総釉、キザミ目、薩摩焼苗代川 (納骨)
25	甕	335	437	212	Ⅶ 総釉 貝目、キザミ目、薩摩焼苗代川 (納骨)
26	甕	350	385	204	Ⅸ 総釉、貝目、薩摩焼苗代川 (納骨)
27	壺	115	392	136	Ⅵ 胴上半は褐釉、下半は灰釉、瀬戸焼系か 四耳壺 (納骨)
28	壺	—	285+ α	—	— 三耳壺 琉球系か (納骨)
29	壺	—	522+ α	194	第2群1 三耳壺 琉球系か (納骨)
30	壺	—	208+ α	188	Ⅷ 三耳壺 琉球系か (納骨)
31	壺	—	501+ α	215	Ⅺ 三耳壺 琉球系か (納骨)
32	壺	—	527+ α	187	Ⅳ 三耳壺 琉球系か (納骨)
33	壺	—	589+ α	200	Ⅱ 三耳壺 琉球系か (納骨)
34	壺	176	613	210	V 三耳壺 琉球系か (納骨)



第132回 出土遺物-1 (和野トフル墓)



第133図 出土遺物-2(和野トフル基)



第134図 出土遺物-3(和野トフル基)

鹿児島県奄美大島下山田Ⅱ遺跡出土の縄文時代人骨

小片丘彦・峰 和治・川路則友・山本美代子
(鹿児島大学歯学部口腔解剖学講座)

はじめに

下山田Ⅱ遺跡は、鹿児島県大島郡笠利町万屋に所在し、海岸から内陸へ300mほど入った砂丘上に形成されている。新奄美空港建設に伴って実施された同遺跡の1984年度の調査に際し、人骨4点(表1)と遊離歯1本が出土した。これらの人骨は散在して出土したため、資料相互の所属関係などは不明であるが、嘉徳系土器を伴っていたことから、いずれも縄文時代後期に比定される。本遺跡の資料中に、下顎両側中切歯の風習抜歯を思わせる1例が見いだされたことは興味深い。

以下、各人骨片の計測・観察所見を記載した後、現在までに報告されている南西諸島の風習抜歯例と本遺跡の事例との関係について若干の検討を加えた。

人骨所見

1. 下顎骨A(女性・壮年)

左右下顎頭の内・外側端、左右筋突起の先端部および左右下顎角の一部を欠く以外はほぼ完全に保存されている。白砂層から検出されたため色調は白く、骨質は硬い。

オトガイ隆起はよく発達し、正中部の高まりとなって前方へ突出するが、オトガイ結節は明瞭ではない。外側面の斜線下方ではProminentia lateralisの膨隆が強い。オトガイ孔は第2小白歯と第1大白歯との間に位置する。下顎角は強く外反する。角前切痕が明瞭で、下顎体下縁は下方に凸のゆるやかな弧を描いてオトガイ切痕に至る。内面正中部のオトガイ舌筋棘は左右とも独立した小突起となっているが、オトガイ舌骨筋棘は左右が合して小結節状となっている。顎下腺窩の陥凹は深い。顎舌骨筋線は発達良好で、特に前部での突出が際立っている。副オトガイ孔、下顎隆起、顎舌骨筋神経管などの非計測的小変異は認められない。

計測結果を表2に示す。岡山県津雲貝塚出土の縄文後・晩期人(清野・宮本, 1926)と比較すると、全体的な径はやや小さい。歯列は次の通りである。

76○○○● | ●○○○○67

- : 生前喪失, 歯槽閉鎖
- : 死後脱落, 歯槽開放

残存歯の咬耗はすべてMartinの2度。

表1 出土人骨資料

	性別	年齢	時代	備考
下顎骨A	女性	壮年	縄文後期	1 1 抜歯疑い
下顎骨B	男性	壮年	縄文後期	
上腕骨(左)	女性	成人	縄文後期	
大腿骨(右)	男性	成人	縄文後期	

歯石沈着は中等度である。 $\overline{8|8}$ は先天性欠如と思われる。両側中切歯部の歯槽は閉鎖しているが、歯根方向への骨吸収はほとんどなく、上縁は鈍円状である。隣在歯や上顎対合歯の状態は不明であるが、蝕蝕や歯周症による骨吸収が見られないことや、閉鎖した歯槽の状態、部位などを考え合わせると風習抜歯の可能性が高い。

なお、遊離歯として発見された上顎右第1大臼歯は、咬耗 (Martin の2度) や歯石沈着、歯の大きさ、色調などから、この下顎骨Aと同一個体のものと考えられる。

2. 下顎骨B (男性・壮年)

両側下顎枝を欠損しており、下顎体だけが残存する。齧歯類の咬痕が下顎体下縁や左小白歯部の歯槽に見られる。

オトガイ隆起は正中部での突出が強く、オトガイ結節はあまり発達していない。Prominentia lateralis の隆起が強い。オトガイ孔は第2小白歯の下方に位置する。オトガイ棘の形態は下顎骨Aと同じ。顎下腺窩の陥凹は浅い。顎舌骨筋線は明瞭で、大臼歯後方部での発達が特に著しい。副オトガイ孔や下顎隆起は認められない。顎舌骨筋神経管は観察不能。計測結果を表2に示す。歯列は次の通りである。

$\overline{87600000} \mid 003456 \bullet 0$

$\overline{8|}$ は死後破折のため、近心根だけが歯槽内に残っている。咬耗は $\overline{6|346}$ がMartin の2度、 $\overline{7|5}$ が1度である。蝕蝕は見られない。

3. 上腕骨 (女性・成人)

左上腕骨の遠位側約15cmが残存している。肘関節部は腐食が著しい。推定中央位で計測すると最大径17mm、最小径13mm、断面示数76.5であり、扁平性はみられない。全体にきしゃで、三角筋粗面も発達していない。

4. 大腿骨 (男性・成人)

右大腿骨の骨体上部約18cmの破片である。ピラステルがよく発達しており、骨体中央付近と推定される破片下端部での矢状径は27mm、横径23mmで、断面示数は117.4となる。

風習抜歯について

南西諸島における先史時代の風習抜歯には、大きく分けて2つの系統が混在したことが指摘されている (渡辺, 1967)。すなわち、種子島広田遺跡 (永井, 1961) に代表される大陸系の抜歯と、九州本土の様式に通じる抜歯である。前者の系統は、広田遺跡のほか、同じ種子島の鳥ノ峯遺跡 (永井, 1972)、田之脇遺跡 (盛園, 1973) および同島の西方に位置する馬毛島の椎ノ

表2 下顎骨計測値

Martin's No.		下顎骨A	下顎骨B	津雲縄文人	
				男	女
65	下顎頭間幅	(119)*	—	129.6	124.3
66	下顎角幅	(103)*	—	105.4	98.1
67	前下顎幅	49	49	50.3	47.3
68	下顎体長	67	—	75.0	73.4
68(1)	下顎骨長	101	—	—	—
69	オトガイ高	—	28	33.5	29.0
69(1)	下顎体高	(右)	(28)	32.0	28.8
	(左)	27	31	31.8	28.1
69(3)	下顎体厚	(右)	11	12.9	12.0
	(左)	12	11	12.7	12.0
70 a	下顎頭高	(右)	50	—	—
	(左)	47	—	—	—
70	下顎枝高	(右)	—	61.8	56.4
	(左)	57	—	62.3	56.5
71	下顎枝幅	(右)	33	34.0	33.0
	(左)	34	—	33.7	32.0
71/70	下顎枝示数	(右)	—	55.1	32.9
	(左)	59.6	—	54.0	58.3
71 a	最小下顎枝幅	(右)	33	—	—
	(左)	34	—	—	—
79	下顎枝角	(右)	125*	121.1*	122.7*
	(左)	128*	—	121.6*	121.7*

* : 推定値

木遺跡(中橋・永井, 1980)から出土した人骨に集中して見られ、いずれも弥生時代中・後期に属している。偏例の上顎側切歯を中心として抜去するこれらの遺跡の様式が、台湾を経て中国南部につながることは、貝製品などの出土遺物からも支持されている。一方、後者の本土系抜歯としては、徳之島喜念原始墓(三宅, 1943)と沖永良部島西原墓地(金岡, 1956)の例が知られている。喜念原始墓からは $\overline{1|1|1}$, $\overline{1}$, $\overline{1|2|3}$ 抜去の3例が報告されているが、いずれも下顎骨だけの断片的資料で、所属年代は三宅の記述から、一応弥生時代中期と推定されている(国分, 1972; 池畑, 1980)。西原資料は、砂丘上の廃墓から採集された頭骨で、上顎両側犬歯の抜去が見られるが、下顎骨を伴っていない。このように喜念、西原両例とも対顎を欠く資料で、時代についても確証に欠ける。近年、沖縄本島読谷村大当原遺跡、座間味島古座間味原遺跡および久米島大原遺跡から弥生時代併行期とみられる下顎中・側切歯の抜歯例が出土したというが(いずれも春成, 1983より引用)、子細な報告が待たれるところである。以上概観してきた通り、両系統とも資料の大半を弥生時代のものが占める。縄文時代併行期については、人骨資料そのものが僅少な南西諸島からは、これまで明確な風習抜歯例の報告はない。種子島長崎鼻遺跡人骨(縄文時代晩期, 金岡, 1958)について、上顎左中切歯の歯槽閉鎖と、これに対応する下顎左中切歯の水平研歯が報告されているが、上顎歯の欠損については事故など他の要因を重視するむきもある。また、沖永良部島中雨洞穴出土の縄文時代女性人骨には抜歯の痕跡はない(松下, 1984)。

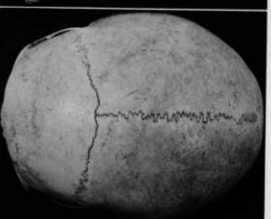
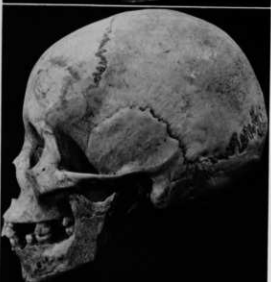
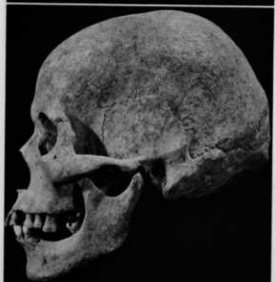
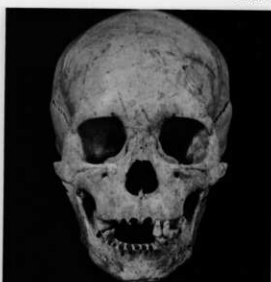
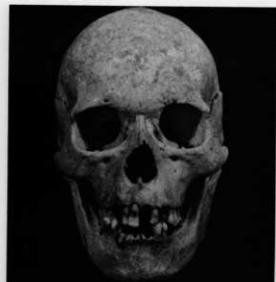下山田II遺跡から出土した下顎骨Aは、単独出土であるため、対合する上顎歯列の状態は知り得ない。しかし、大陸系の抜歯は下顎歯をほとんど抜去の対象としないことから、下山田の

抜歯例は本土系とみるのが妥当であろう。従来、縄文時代における風習抜歯の南限は、長崎鼻人骨を除外するとすれば、薩摩半島上焼田遺跡（縄文晩期）出土の熟年男性骨に見られた下顎の両側第1小臼歯間8歯の抜去例（内藤・坂田、1977）とされてきた。下山田Ⅱ遺跡の事例は、これよりさらに南方に下り、また、縄文後期にさかのぼるものであることから、風習抜歯の時代的、地域的展開を考えるうえで大きな問題を提起する資料となろう。前述した通り、南西諸島における本土系抜歯と推定される資料は、上下顎がそろい、かつ明確な時代設定がなされているものはない。そのため、抜去様式について本土との関係を具体的に検討する段階には至っていない。今後の当地域における人骨資料の増加が待たれる。

なお、沖縄本島具志頭村港川からは旧石器時代の抜歯例が報告されているが（Suzuki & Hanihara, 1982）、下山田例と同じ下顎両側中切歯の抜去であることは、大きな時代差を越えて興味深い。

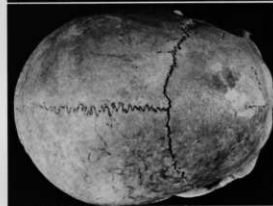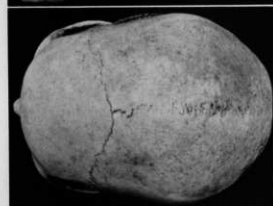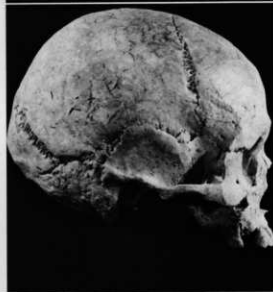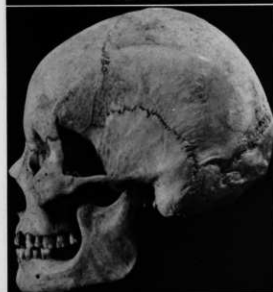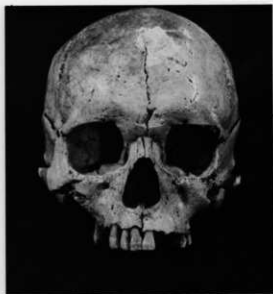
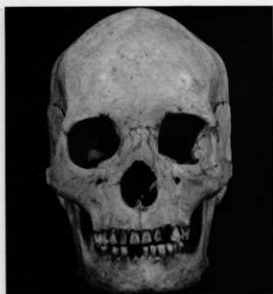参考文献

- 春成秀爾, 1983: 抜歯。考古遺跡・遺物地名表。柏書房, 東京, pp. 604-607.
- 池畑耕一, 1980: 鹿児島県における抜歯風習の特質。単人文化 8: 16-25.
- 金岡丈夫, 1956: 沖永良部西原墓地採集の抜歯人骨。民族学研究 21: 230-232.
- 金岡丈夫, 1958: 鹿児島県長崎鼻遺跡出土人骨に見られた下顎中切歯の水平研歯例。九州考古学 3・4: 1-3.
- 清野謙次・宮本博人, 1926: 津雲貝塚人人骨の人類学的研究。第2部 頭蓋骨の研究。人類学雑誌 41: 95-140, 151-208.
- 国分直一, 1972: 南島先史時代の研究。慶友社, 東京。
- 松下孝幸, 1984: 鹿児島県知名町（沖永良部島）中雨洞穴出土の人骨。鹿児島考古 18: 33-59.
- 三宅宗悦, 1943: 大隅国徳之島喜念原始墓出土製品及び出土人骨の抜歯に就て。考古学雑誌 33: 461-470.
- 盛園尚孝, 1973: 本城・田之脇遺跡調査概報。西之表市教育委員会, pp. 1-7.
- 永井昌文, 1961: 鹿児島県広田遺跡出土弥生式時代人の抜歯に就いて。第15回日本人類学会・日本民族学協会連合大会紀事, pp. 61-64.
- 永井昌文, 1972: 鹿児島県鳥ノ峯遺跡出土弥生時代人骨の風習的抜歯（会）。解剖学雑誌 47: 23.
- 内藤芳篤・坂田邦洋, 1977: 上焼田遺跡出土の人骨。鹿児島県埋蔵文化財発掘調査報告書(5) 指辺・横峯・中之峯・上焼田遺跡, pp. 74-78.
- 中橋孝博・永井昌文, 1980: 椎ノ木遺跡出土人骨について。馬毛島埋蔵址—西之表市椎ノ木遺跡—。西之表市教育委員会, pp. 24-34.
- Suzuki, H. & K. Hanihara eds., 1982: The Minatogawa Man. University of Tokyo Press, Tokyo.
- 渡辺 誠, 1967: 日本の抜歯風習と周辺地域との関係。考古学ジャーナル 10: 17-21.



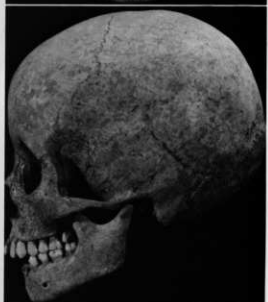
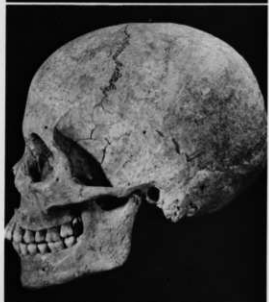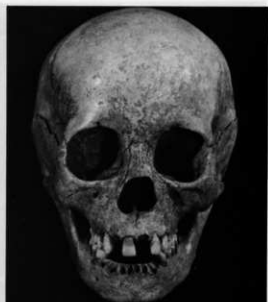
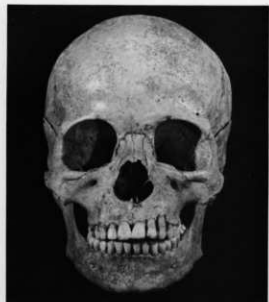1号人骨頭蓋 (男性・熟年)

2号人骨頭蓋 (女性・壮年)



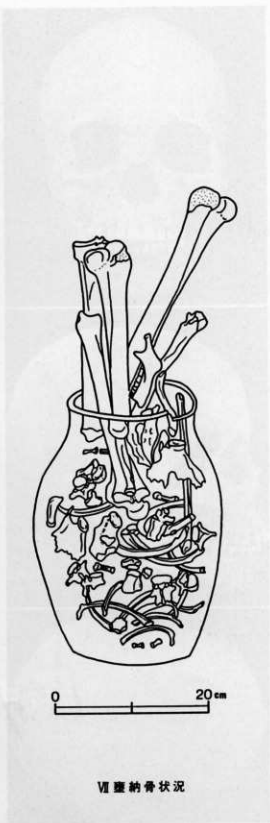
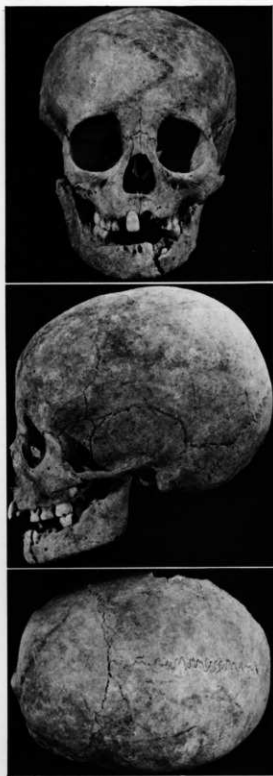3号人骨頭蓋 (女性・壮年)

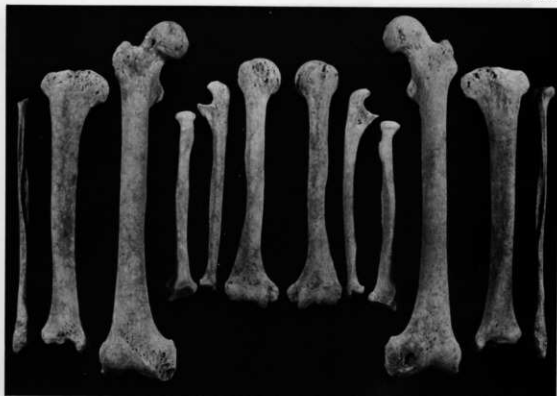5号人骨頭蓋 (男性・壮年)



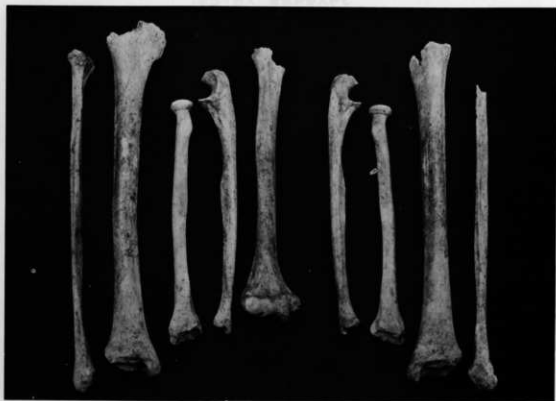14号人骨頭蓋 (男性・成年)

16号人骨頭蓋 (小兒・12歳)

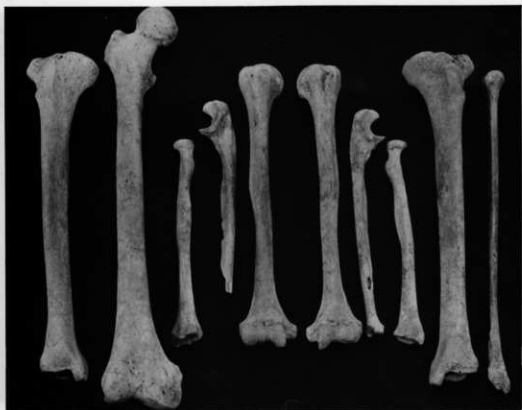



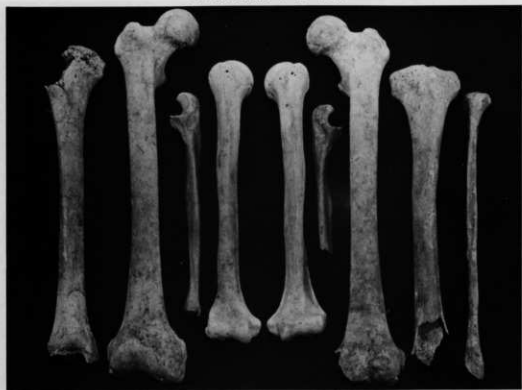1号人骨体肢骨 (男性·熟年)



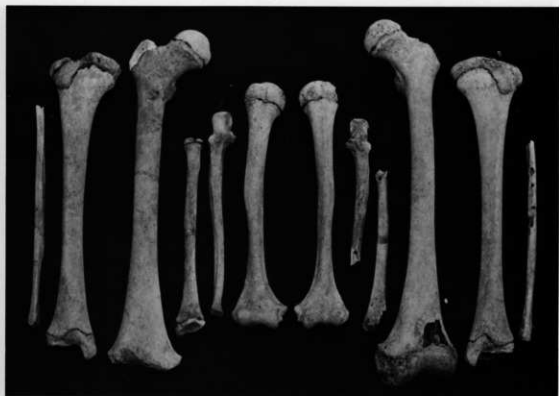2号人骨体肢骨 (女性·壮年)



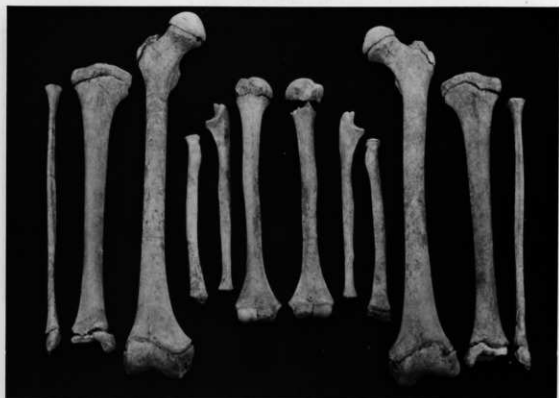3号人骨体肢骨 (女性·壮年)



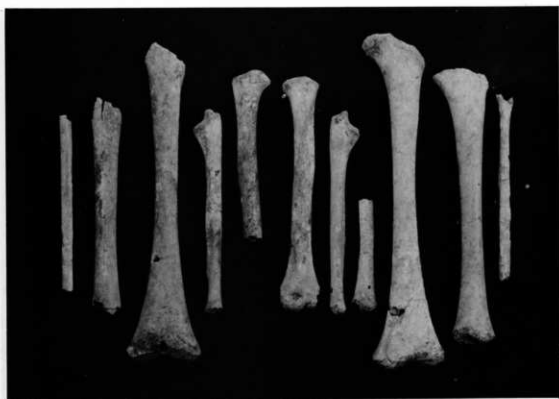5号人骨体肢骨 (男性·壮年)



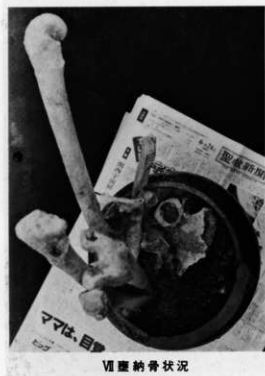14号人骨体肢骨 (男性·成年)



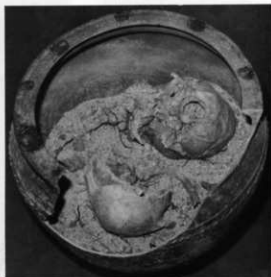16号人骨体肢骨 (小兒·12歲)



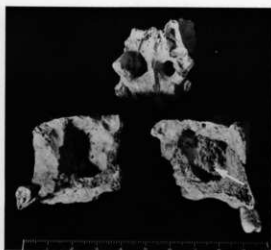19号人骨体肢骨 (小児・7歳)



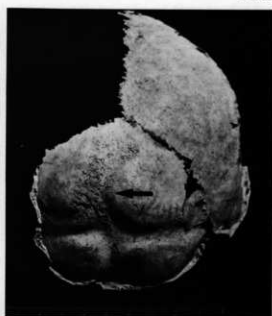Ⅶ 埋葬納骨状況



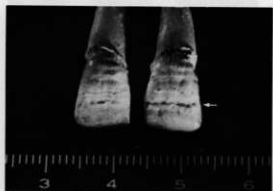X 埋葬納骨状況



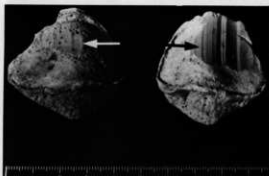
副鼻腔の炎症性変化 (X 型内人骨),
上: 蝶形骨洞, 下: 左右上顎洞



脳頭蓋内面の骨膜反応性骨新生
(22号人骨・1.5歳)



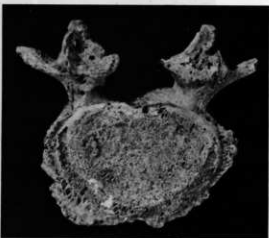エナメル質減形成 (矢印)




膝蓋骨関節面の磨耗
(V 型内人骨)



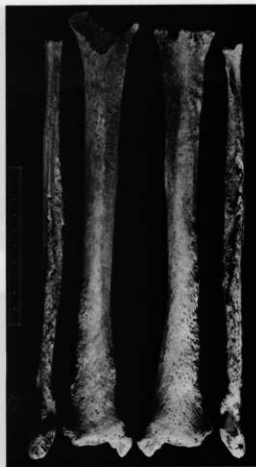第5腰椎の仙椎化 (X 型内人骨)



第5腰椎の脊椎分離 (IV 型内人骨)



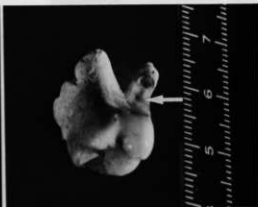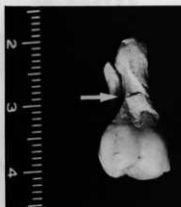腰椎・仙骨体の骨棘形成



下腿骨の慢性炎症性変化



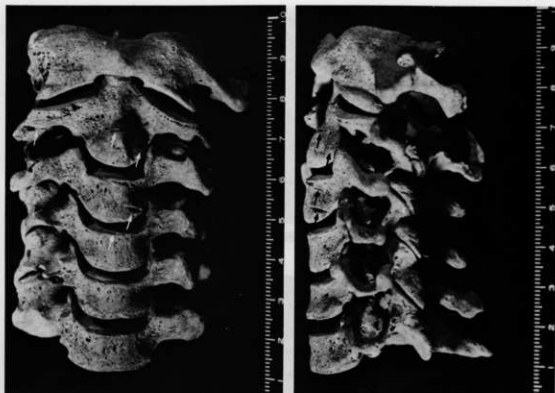
癒合椎 (第9・10胸椎)



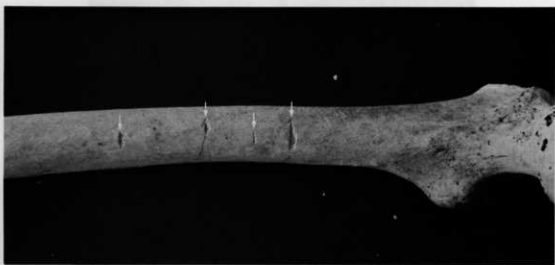上顎左第1大臼歯に見られた異常摩耗 (X 嚥内人骨)
左：口蓋面観，右：遠心面観

嚥内人骨の歯列

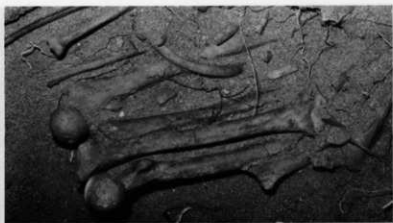嚥内人骨の歯列



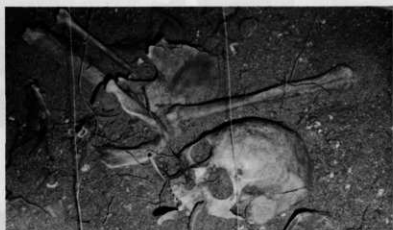頸椎に見られた切割 (区画内人骨)
左：前面観，右：左側面観



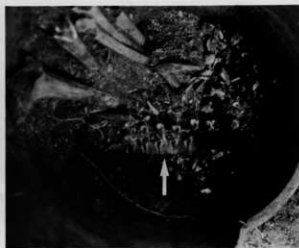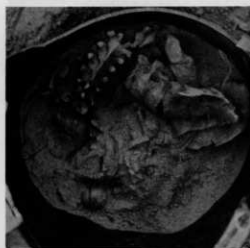
右大臑骨骨体内側面に見られた切割



1号人骨体肢骨の集積状況

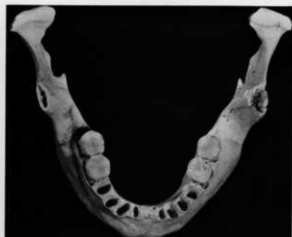

3号人骨出土状況

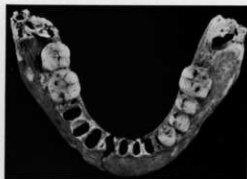

関節した状態で出土した脊柱。左：Ⅹ区室内人骨，
右：Ⅺ区室内人骨

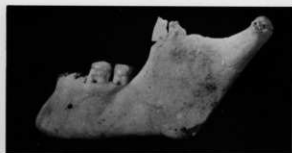下山田Ⅱ遺跡出土人骨



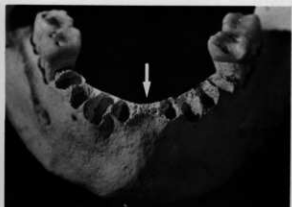下顎骨A上面観



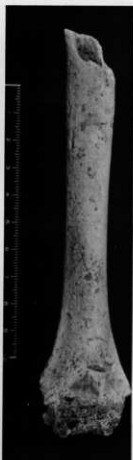
下顎骨B上面観



下顎骨A左側面観



下顎骨A 両側中切歯の風習抜歯疑い



左上腕骨片 (女性・成人)



右大腿骨片 (男性・成人)

第6章 まとめ

第1地点は、旧期砂丘の末端部分で、ほぼ遺物包含可能な範囲の発掘調査は終了したと判断している。一方、第2地点から第3地点にかけては、旧期砂丘のほぼ中央部から末端の一部に相当している。そのため、遺物を包含する砂丘の頂部は西側の区域外に残され、末端部は今後改良工事の予定される現道の下に残されている。

第1地点の7～11区は、昭和60年度に笠利町が発掘調査を行った下山田遺跡^①の一部であることが明らかとなっており、出土遺物も同一あるいは類似している。今回は、Ⅲ-a・b類土器として取り扱っているが、近年、面縄前庭式土器の出目に関わる土器群として重要視されているものである。したがって、両調査の出土品を検討すると良好なセット関係も把握でき、貴重な資料と言える。

遺構について

確認した遺構は、集石遺構が中心で、第2地点6基、第3地点14基の総数20基である。

第2地点の6基の集石遺構は、この区域で最も多く出土したⅢ類土器に伴うものと思われる。

集石遺構は、いずれも明確な掘り込み等の土壌状の痕跡は認められず、また、用いた礫の数も少なく、その点では、九州本島内の縄文時代早期によく検出される集石遺構とは若干異なる様相が認められる。なお、1号集石遺構は、用いた礫の大小の差が大きく、小礫だけを取り除くと大型の礫が炉的構造に配置されており、地床炉的な可能性が高いと思われる。

第3地点の14基の集石遺構のうち、3号・4号集石遺構は、サンゴ塊を主体に集めたもので他に類例はなく特異なものである。3号遺構は、固結した砂層を土壌状に掘り込んだ後、土壌内にサンゴ塊を詰め込んでいる。サンゴ塊は、黒色に炭化した部分や赤く変色した部分も認められ、加熱の痕跡は明瞭である。4号遺構は、土壌状の痕跡は認められないが、加熱を受け黒色に変化し、バラバラの小破片に破砕していた。サンゴは、加熱すると破砕する特徴があり、本遺跡の同遺構の性格は興味深く、明らかにすべきと言える。10号集石遺構は、先述したように石床炉の様相が強く、その観点に立つと、11号集石遺構も同様な想定が可能である。また、8号・10号集石遺構には、1個体分の土器が相伴しており、遺構の構造は明確でないが、炉的遺構に備えられていた可能性も否定できない。また、逆に、10号集石遺構と相伴していた512の土器は、特殊な形状を持つものであることも考慮の必要がある。12号集石遺構は、土壌状に掘り込んだ中に、多数の礫と貝殻が混在しており、打製石斧も認められ、意図的に投棄した遺構の可能性が高いと思われる。

以上のように、第3地点における集石遺構の在り方も、ストーンボイル等を想定するこれまでの様相とはやや異なった状況が指摘でき、たとえば、炉的遺構のような定設の構造が主流であった可能性が強く感じられてくる。

土器について

I類土器は、曾畑式・曾畑系土器で、南島で見られるこの種の土器は、器内が厚いのが一般的で、渡具知東原^②・高文^③・ケジI遺跡^④等で多数出土し、曾畑式土器が流入した後、同地域で独自に展開し変容したものと解される。a類は、その特徴より、移入された可能性が高い。

Ⅱ類土器は、神野B式土器に類似したもので、宇宿貝塚^⑤でも類似したものが出土している。いずれの遺跡でも少量の出土であるが、南島土器編年上今後重要な位置を占める土器である。

Ⅲ類土器については先述したが、神野C式土器の範疇に含まれ、面縄前庭式土器と密接な関係を持つもので近年面縄前庭様式として捉えられている^⑥。屈曲部の蛇行した刻目突帯・半截竹管工具等による二又連点で構成した平行及び菱形の文様を描き、Ⅳ類土器の面縄前庭式土器に比べ、未だ文様構成等が規格化していない状況がうかがえる。また、無文も存在する。Ⅳ類土器は、第2地点の主流をなし、第3地点では他の土器群と分布を異に出土している。総じて器肉は薄く、尖底及び丸底に近い尖底を基本としている。Ⅴ類土器の出土量は少ないが、幅広で背の低い突帯を備え、施文も密で器肉も薄く、器形も頸部での屈曲が弱くなり広口の傾向がみられⅣ類土器とは差異が認められる。突帯上の刻目も沈線による斜線が一般的となる。古我地原貝塚で多数出土し、独立した形式（仮称古我地原式）として捉えられる可能性がある。Ⅵ・Ⅶ類土器は、ケジ遺跡^⑦や宇宿貝塚で出土し松山式土器と分類している。Ⅵa類は横位の糸痕調整を行い、この点では松山式土器の特徴を備えているが、口唇部の施文は独自性が認められる。また、内面に施文したⅥb類やc類、貼り付け突帯に各種の施文を施しているⅧ類土器はその帰属が明らかでなく、今後の検討と資料の増加が必要である。

Ⅷa類は面縄東洞式土器で、b類は押し引きによるa類とは異なり、a類の特徴を残しながらも間のびした押し引きや連続刺突で描かれ、a類ほどの画一化した規則性は認められない。また、b類では、押し引きが間のびすることにより沈線文や凹線文風の文様構成に見えることで、Ⅸ類土器への移行の可能性を示唆している。Ⅸ類土器では、一部に押し引きの痕跡を残すa類、嘉徳Ⅱ式土器を含む沈線文b類、平行沈線によるシンプルなものもⅩ類土器としている。

Ⅸ類は嘉徳ⅠA式土器で、文様帯の肥厚化・区画文間に連続刺突を充填するという共通性のみやれ、バラエティーに富む文様構成、口縁部の形状も個性に富んでいる。518・521・570の共伴は特に注目できる。ⅩⅣ類土器は入念にナデた器面に区画文だけを描いたものでその特徴からⅩⅠ類土器との近似がみられる。ⅩⅡ類は神野D式土器、ⅩⅢ類土器は瘤状突起を縦位に持つもので、神野貝塚や嘉徳遺跡^⑧で知られ、伊波式土器との接触が認められるものである。

その他少量であるが、口唇内面に貼り付け突帯を持つⅩⅤ類土器もある。一方、胴部に三角突帯を持つⅩⅥ類やⅩⅦ～ⅩⅧ類等は兼久式土器との関係が知られている。また、ⅩⅧ類土器と類似したものが具志堅貝塚^⑨、長浜金久第Ⅲ遺跡^⑩等で出土し、沖繩後期土器、弥生系土器との関係が知られている。

今回の調査では、Ⅴ類土器の抽出、Ⅷ類からⅨa類への移行、また、押し引き一間のび押し引き→連続刺突への可能性も指摘できそうである。また、Ⅸ・ⅩⅠ類土器等では各個体毎に文様が異なった可能性もあり、残された部分の調査を待って再度検討する必要がある。

尖底及び丸底に近い尖底を主体とする面縄前庭様式と、平底を中心とする面縄東洞・嘉徳系土器、兼久式土器との関係が指摘される土器群が出土し、特に前二者が構成の中心であった。

最後に、本遺跡の大きな特徴として嘉徳ⅠB式が出土していないことが指摘できる。本遺跡と類似した構成は、嘉徳遺跡・宇宿・神野・古我地原貝塚でも認められ、一方、嘉徳ⅠB式土器を単純に出土した遺跡に長浜金久第Ⅱ遺跡^⑪があり、嘉徳ⅠB式土器が独立して存在した可能

性が高くなってきている。

石器について

今回出土した石器で注目されるのは、叩石・磨石・凹石の多いことである。

叩石は、長さ10～15cm程の円礫を素材に、上下端を作業面として用い、ハンマーとしての機能を果たしている。また、形態的にも類似性が認められ、正面形は長楕円形を呈している。磨石と凹石は独立した機能を持つものよりも、それらが組み合わされたものが多く、中には叩石・磨石・凹石の3機能を全て備えたものもある。この全ての機能を持つものの中で、特に注目されるのは、石鱗状の正面形を持ち、表裏の平坦面が磨石面、その中央部が凹石、他の側縁部を叩石として使用したものの存在であり、これらでは、素材の持つ6面全てが使用され規格化された形態が認められる。このように、叩石・磨石・凹石が大量に出土した遺跡に宇宿貝塚（本遺跡とほぼ同時期）があり、同じように3機能を持つものが出土している。したがって、この時期の定形的な石器の可能性もある。

また、この時期の特徴としては、石斧を大量に使用していることが知られている（宇宿貝塚・嘉徳遺跡等）が、本遺跡まむしろ少ないと言える。

磨製石斧は、刃部を入念に研磨し、体部と側縁部の研磨も入念で、その角度も強く、明瞭な稜線が残されている。磨製及び局部磨製石斧の残存状況は悪い。破損率が高く完形品は無く、破損品だけの検出である。素材は主に輝緑岩である。

101の打製石斧は、12号集石遺構に多数の礫と共に検出したもので破棄されたと解される。

102は円盤状石器、104は剥片石器と捉えたものである。これに類似した石器を、嘉徳遺跡では“円形石斧”として捉え、螺蓋製貝斧との関連を前提に南島特有の石器であるとしている。一方、岸本義彦は、九州一円に分布する円盤形石器の系統で捉えられるとの見解を示している。その後、柴畑光博は、中町馬場遺跡出土の類例の石器を剥片石器A・Bとして取り扱い、特に片面に礫皮面を残す凸版状のもの（剥片石器A）に触れ、その使用痕等より剝離面（平坦面）を下位に用いたもので、スクレイパー的機能を想定した考え方を示している。この中町馬場遺跡出土と同様の形状を持つ石器が、ケジⅠ遺跡の第2層（面縄前庭式土器）で出土し、ここでも剝離した平坦面を下位に用いている。転石の輝緑岩を用い、凸面の礫皮面はローリング作用により自然に磨耗され、剝離面には、剝離した使用痕や磨耗痕が残されている。したがって、形状・使用痕の在り方等より極めて近似した石器と言える。今回出土した102は、その形態・作出方法よりいわゆる円盤形石器と認定し、104は円盤形石器及び円形石斧から柴畑の指摘するように分離して捉えることが適していると考えられる。また104の剥片石器との名称は、今後、より的確な名称が与えられるものと思われる。なおこの剥片石器は、螺蓋製貝斧の形状に極めて類似していることが指摘される。

チャートや黒曜石を素材とした、石核や剥片及び剥片石器の存在も注目される。高又遺跡や朝仁天川遺跡等で、剥片や石核等が検出され、それらから剥片剝離技術の存在が予想されていた。その後、ケジⅠ遺跡では、各種の不定形剥片を剝出する石核の存在が明らかとなり、尖頭器状石器・掻器・削器等の石器類も検出され、南島に於ける剥片石器の存在が明確なものとなってきた。今回の出土器は、それらをさらに裏付けるもので、石錐・掻器・楔形石器等の定形

石器の存在が認められ、また、13の石核に見られるように、一定の剥片剥離技術が認められるさらに、黒曜石の石核15と、おそらくこの種の石核から剥出したと思われる剥片8~11の資料は特に注目される。素材となった黒曜石が島外からの持ち込みであることは、南島に供給源がないことから明らかである。なお、剥片から観察すると、打面調整等は行われず、作業の進行に伴い、打点の転位を随時行う手法が存在していた可能性が高い。

貝・骨製品について

貝製品は、利器と垂飾品とに分けられる。

利器としては、スイジガイの突起部を用いたもの、ヤコウガイやアンボンクロザメガイ等を用いた各種の容器、螺蓋製貝斧等である。スイジガイ製利器では、ノミ状の加工は1番突起、刺突具状の鋭利な加工は主に2番突起の利用が多い傾向にある。螺蓋製貝斧については、先述した理解に立ち、同名称を踏襲している。なお、180点程のうち、67の1点だけに、腹面の左側に削痕状の線条痕が残されていた。その他、用途、名称を明らかにし得ないものもあった。74は、シャコガイを研磨したもので、シャコガイボールと呼ばれるものと同一と思われる。

垂飾品も多彩で、イモガイビード、三角形孔有垂飾品等のネックレス、貝輪等のプレスレット、イモガイ底部製垂飾品やその他の有孔製品が見られる。

骨製品は、いわゆる利器が多く、垂飾品は3点程である。骨鎌・骨製尖頭器の特佩・漁撈具、骨針・ヘラ状製品等の工具等が見られる。132・133は海獣骨を素材としたもので、挟り痕や線刻が施された刀形骨製品で、草野貝塚でも類似品が出土しており、注目すべき資料と言える。130はハリセンボンの頸骨を利用したもので、石原貝塚からも全く同一の小型品が出土しているとのことで、その作業における共通性は使用方法を考える上でも興味深い。

「註」

- ① 中山清美・繁昌正幸他「下山田遺跡」『笠利町文化財報告書8』笠利町教育委員会1986
- ② 高宮廣南他「渡具知東原遺跡」『読谷村文化財調査報告第3集』読谷村教育委員会1977
- ③ 中村憲他「笠利町高又遺跡」『笠利町文化財報告書2』笠利町教育委員会1978
- ④ 長野真一他「ケジ・皿遺跡」『鹿児島埋蔵文化財発掘調査報告書38』鹿児島県教育委員会1986
- ⑤ 河口貞徳他「宇留貝塚」『笠利町文化財報告書』笠利町教育委員会1979
- ⑥ 沖繩国際大学文学部考古学研究室「沖国大考古8号・沖国大考古9号」1986、1987
- ⑦ 島袋洋・島弘他「古我地原貝塚」『沖繩県文化財調査報告書84』沖繩県教育委員会1987
- ⑧ 白木原和美他「ケジ遺跡・コビロ遺跡・辺留窪遺跡」『笠利町文化財報告書6』笠利町教育委員会1983
- ⑨ 河口貞徳他「嘉徳遺跡」『瀬戸内町文化財報告書』瀬戸内町教育委員会1975
- ⑩ a 弥栄久志他「長浜金久遺跡」『鹿児島埋蔵文化財発掘調査報告書32』鹿児島県教育委員会1985
b 立神次郎他「泉川遺跡」『鹿児島埋蔵文化財発掘調査報告書39』鹿児島県教育委員会1986
- ⑪ 岸本義彦他「具志堅貝塚」『本部町文化財調査報告書第3集』沖繩県本部町教育委員会1986
- ⑫ 旭斐男他「長浜金久遺跡(第Ⅲ・Ⅳ・Ⅴ遺跡)」『鹿児島埋蔵文化財発掘調査報告書42』鹿児島県教育委員会1987
- ⑬ 岸本義彦「九州における所謂円盤形石器について」『花緑刊列号』沖繩国際大学考古学研究会・B会1979
- ⑭ 柴畑光博「中町馬場遺跡出土の石器について 一第4層出土の石器にみる諸生業活動一」『鹿大考古-第3号』鹿児島大学文学部考古学研究室1985
- ⑮ 宮田栄二他「朝仁天川遺跡」『名瀬市文化財調査報告』名瀬市教育委員会1984
- ⑯ 上原静「いわゆる南島出土の貝製利器について」『南島考古No.7』沖繩考古学会1981
- ⑰ 三島格「螺蓋製貝斧」『賀川光夫先生選輯記念論集』1982

鹿児島県埋蔵文化財発掘調査報告書49

奄郡一新奄美空港線の改良工事に伴う埋蔵文化財発掘調査報告書

下山田Ⅱ遺跡
和野トフル墓

発行日 昭和63年3月
発行 鹿児島県教育委員会
鹿児島市山下町14-50
印刷 中央印刷株式会社
鹿児島市春日町12-16