加曽利貝塚博物館収蔵のイヌおよびオオカミ遺存体

小宮　孟

はじめに

千葉市加曽利貝塚は全国に知られた著名な縄文貝塚遺跡であるが、最新の発掘方法による動物遺存体の学術調査がおこなわれていないため、この貝塚の動物相の実態はいまだ明らかでない。

今回報告するイヌとオオカミ遺存体は、千葉市立加曽利貝塚博物館内で確認された加曽利貝塚からの出土資料である。その多くは、1964 年から 1965 年にかけて明治大学、早稲田大学、慶応大学がおこなった発掘調査で出土した資料である。当時の発掘から 50 年近くも年月が経過しているが、各資料とも肉眼的には塵芥やカビなどによる劣化はなく、形態に関するかぎり保存状態は良好である。遺存体資料の性質を正しく理解するには、骨の出土状態などを記録した写真および実測図などが不可欠であるが、残念ながら博物館内からこれらの記録資料は、まだ発見できていない。

筆者が博物館から同定を依頼された動物遺存体はイノシシとシカをのぞいた中小型動物遺存体で、この中には、イヌおよびオオカミ以外の陸上哺乳類遺存体が多く含まれていた。しかしながら、時間的な制約や比較標本の制約などからイヌおよびオオカミ以外の資料は今回の報告の対象から外さざるを得なかった。その中には、「Ⅲ G NC NR8 第一面灰混り貝層　L-150　タヌキ」という記録カードが付いたタヌキ成獣の頭骨と頸椎がある。その主な構成は、同一個体に由来すると考えられる脳頭蓋の一部と左右上顎骨の一部、左右下顎骨、第 1 ～第 5 脊椎骨である。頭蓋骨の破損面は新しく、破損は発掘以後に生じたと推定される。四肢骨をはじめとする胴部の骨が存在しないことから、首の付け根付近から切断されたタヌキの一匹の死体が何らかの理由でこの地点に放置され、故意か偶然かわからないが、比較的短時間内に埋没したものと考えられる。このタヌキは一般的な貝塚のタヌキの出土状態とは異なっており、縄文人がどのような意図でこのタヌキを放置したか気になるところであるが、出土状況を探る手だてがない現状では、骨の詳細を報告しても意味がないと考え、今回の報告から外した。

なお、今回の資料調査の機会を与えていただき、動物遺存体に関する情報を提供いただいた千葉市加曽利貝塚博物館館長倉田義広氏、副館長村田六郎太氏をはじめとする職員の皆様、また、写真撮影に協力いただき、資料調査のスペース確保の便宜を計っていただいた慶應義塾大学文学部民族学考古学研究室教授阿部祥人氏、佐藤孝雄氏をはじめとする研究室の皆様に感謝申し上げる。

1　資料と方法

今回同定を依頼されたイヌ属の遺存体の中には、単独で収納された遊離歯、肢骨片などが多く含まれている。しかし、すでに述べたような事情からそのすべてを報告できなかったので、今回は筆者がみて動物考古学的に重要と思われる資料だけを選択的に報告することとした。

なお、資料の年代はいずれも縄文時代中後期と推定される。骨と歯牙の計測は Driesch（1976）と斎藤（1963）、茂原（1986）の方法に従った。

2　結　果

(1) 64KS 28-23-23 一括資料「1号犬」？

木製標本ケース内に収納された犬骨の一括標本で、「64KS 28-23-23」および「8/15 K4 28-23 犬」と朱書きした記録カード各 1 枚が付属する。標本の構成は、2 体分の後頭骨－側頭骨底部破片、1 体分の後頭骨－頭頂骨破片、第 1 脊椎以下の重複のない頸椎、遊離した左上顎第 3、第 4 小臼歯、肋骨、指骨などである（写真 1）。

以上のことから、標本ケース内には少なくともイヌ2個体分の骨が混在すると考えられる。しかし、重複する骨の部位が少ないことから、もともと 1 個体分だった埋葬犬骨に整理の過程で別個体の後頭骨－側頭骨底部破片が混入した可能性も残される。

以下では、2 体分の後頭骨－側頭骨底部破片の形態的特徴と第 1 脊椎の計測値を記述するが、前者の 2 体を区別するために、保存部分が大きい標本を仮番号 64KS 28-23-23-1、小さい標本を仮番号 64KS 28-23-23-2 として報告する。

仮番号 64KS 28-23-23-1 標本は、腹面が後頭骨および側頭骨の腹部、底蝶形骨とその周辺部が残存する（写真 2 左）。側面は蝶形骨左側面－口蓋骨の一部と周辺部が残存する。破損面はすべて新しい。左側の視神経管、眼窩裂、前翼孔、後翼孔が残存する。眼窩裂後方に頬骨神経孔が開口し、前翼孔内に抜ける。翼管は新しい破損面で破壊されており、内壁の状態は観察できなかった。蝶口蓋縫合－翼蝶蝶縫合の形状は、今泉（1970）の b タイプである。後頭顆最大幅は 30.2mm、大後頭孔幅は 16.5mm である。舌下神経管は左右とも顆管への連絡を欠く。顆管の開口部は左右とも大きく、顆管アクセサリーなどの変異はみとめられない。

写真 1　64KS 28-23-23 一括資料

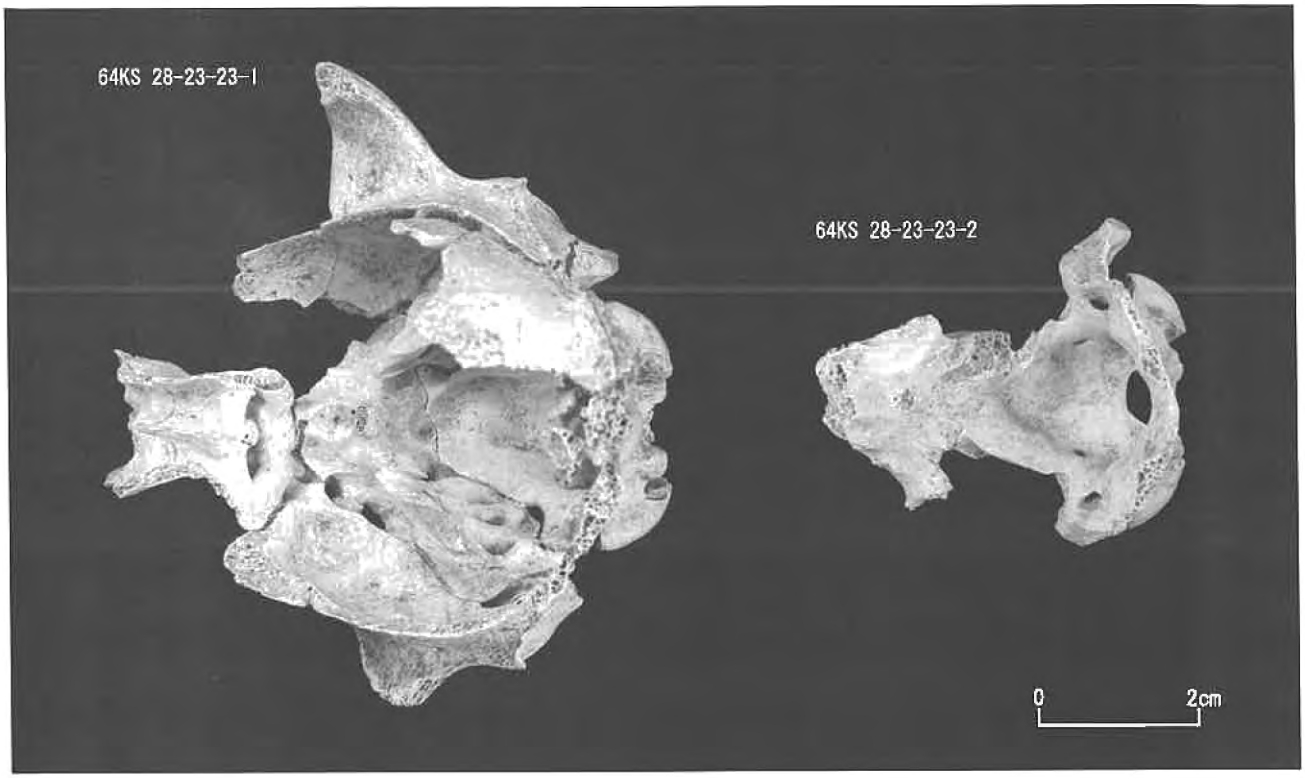

写真２　64KS 28-23-23-1 および 64KS 28-23-23-2

大後頭孔の形状は楕円形である。

仮番号 64KS 28-23-23-2 標本は、後頭骨および側頭骨の腹部とその周辺の一部が残存する（写真 2 右）。後頭顆最大幅 30.8mm、大後頭孔幅 16.4mm である。破損面はすべて新しい。舌下神経管は左右とも顆管への連絡を欠く。右顆管の開口部は細いブリッジによって二分され、左顆管開口部は不完全なブリッジによって「だるま型」に変形する。左右とも顆管アクセサリーはない。大孔の形状は上方がやや狭い亜三角形である。

第 1 脊椎骨は右環椎翼を基部からと、右環椎翼の先端をそれぞれ欠損する。欠損面は新しい。計測値は後述する第 4 表にまとめて示した。

(2) Ⅵ-30-23 第2貝層 K-4 層
下顎骨 脊椎骨 2号犬 一括資料

木製標本ケースの中に納められた犬骨の一括資料である（写真 3）。黒マジックで「8/26 Ⅵ 30-23 第二貝層 K-4 層下顎骨」と「8/26 Ⅵ 30-23 第二貝層 K-4 層 脊椎骨」と記した荷札各 1 枚が付属する。ケース蓋のガラス上面に「2 号犬」を意味するシール“2”が貼付されている。

写真３　Ⅵ-30-23 2 号犬 一括資料

一括資料中の主な骨としては、左右下顎骨各 1、左右肩甲骨各 1、左右上腕

骨各1、左右尺骨各1、左右橈骨各1、左右の腸骨各1、左右大腿骨各1、左右脛骨各1、多数の中手中足骨、指骨などがみとめられる。なお、ガラスケース蓋に“2”のシールが付いた木製標本ケースはもう一つ存在し、ケース中に第2頸椎から腰椎までの一連の脊椎骨が納められている。脊椎骨および四肢骨には重複がないこと、左右の四肢骨サイズがほぼ一致することから、この標本ケース内の犬骨は「2号犬」1体分の埋葬犬骨に由来する可能性が高いと考えられる。ただし、頭蓋骨は含まれていない。

以下では、この標本ケース内の犬骨を加曽利貝塚2号犬骨と考え、左右下顎骨と四肢骨の形態的特徴、第2脊椎の計測値について述べる。

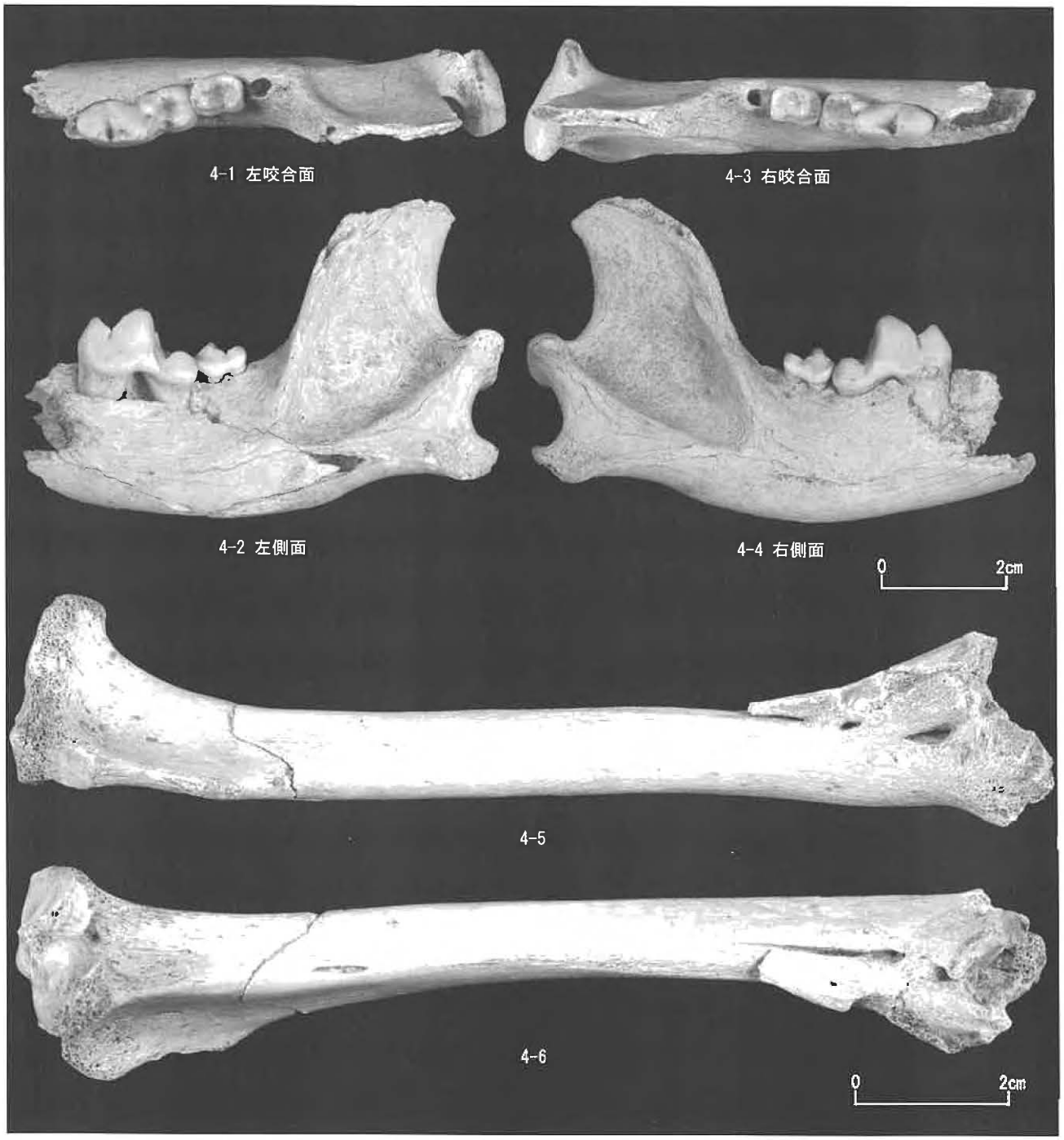

写真4　Ⅵ-30-23 2号犬　左右下顎骨と左脛骨

下顎骨は左右とも第1大臼歯の歯槽近心縁から先を欠損する。破損面はいずれも新しく、破損面に第1大臼歯の近心根が露出する。左右の下顎枝上縁は新しい破損面で失われ、関節突起、角突起などにも新しい破損がみとめられる。しかし、それらを除くと全体の保存状態は良好である。咬筋窩は深く、下顎骨体の全体の形状も頑丈である。残植歯は軽度に咬耗し、各咬頭の象牙質がわずかに露出する（写真4-1、4-3）。歯牙および下顎骨の計測値は第1a、1b表に示すとおりである。

四肢骨の計測値は第2表に示した。下総台地上の縄文遺跡出土の縄文犬骨と比較すると、大腿骨および橈骨全長は大きい方に属するが、上腕骨の全長は平均的なサイズである。脛骨は左側が比較的よく原形を保っているが、遠位端の内果と近位関節面の前部を欠損する。欠損面は比較的新しい。現存部の最大長は133.8mmで、欠損部を復元しても140mmには届かないと思われるが、推定全長は下総台地の縄文犬脛骨の中では大きい方に属する。なお、この左脛骨の遠位端には炎症性の骨増殖がみられ、遠位端から約24mmにわたって腓骨が癒合する（写真4-5、4-6）。生前の外傷などによる炎症が原因と考えられるが、遠位関節面は増殖部に埋もれた状態ながらも観察可能なので、このイヌの歩行機能はかろうじて維持されていたと推定される。

第2脊椎歯突起先端と棘突起の一部を新しい欠損面で失っているが、全体の保存状態は良好である。主な計測値は第4表に示した。

(3) 64KS-27-23-15 Ⅳトレンチ 27-23G 3号犬

木製標本ケースの中に納められた犬骨の一括資料で、「64KS 27-23-15 3号犬」と赤マジックで記した荷札および「Ⅳ Trench 27-23G 3号犬骨一括」と黒マジックで書かれた記録カード各1枚が付属する。ケー

写真５　64KS 27-23-15 3号犬 一括資料

ス内には、頭蓋骨の一部、左右肩甲骨各 1、左右上腕骨各 1、右橈骨 1、左右脛骨各 1、第 1、第 2 脊椎、複数の肋骨などがみとめられる（写真 5）。発掘当時、3 号犬として記録された埋葬犬骨に由来するものと考えられるが、頭蓋骨および下顎骨はケース内からは確認できなかった。

第 2 表に主な四肢骨の計測値を示す。3 号犬の上腕骨、橈骨および脛骨の計測値は、筆者が計測した千葉県内の縄文埋葬犬骨の中では最小である。

脊椎骨は第 1、第 2 脊椎骨だけ述べる。第 1 脊椎骨は左環椎翼の先端部を破損するが、それ以外はほぼ完存する。破損面は新しい。最大幅は右環椎翼先端と正中線を結ぶ長さを二倍して復元した。背弓前縁は中央が後方に凹むゆるい曲面を描く。第 2 脊椎骨は左右の横突起を新しい破損面で欠く。それ以外はほぼ完存する。上記のように、3 号犬の四肢骨は房総の縄文犬の中では最小級の部類に属するが、第 1、第 2 脊椎骨のサイズも 1 号犬、2 号犬より小さい（第 4 表）。

(4) 65KN-11G 暗褐色土層直上 P8 一括資料

「65.10.9 北貝塚 暗褐色土層直上 P8」と記した古い荷札と、「65KN 10G 暗褐色土層 P8」と赤マジックで書いた新しいカードが伴う一括資料である。犬骨の構成は、左右の下顎骨各 1 点および右上腕骨と左脛骨各 1 点である。下顎骨および歯牙の表面に黒褐色の斑点状の付着物が固着している。

右下顎骨は、第 1 大臼歯の歯槽近心縁から先きを欠損する。下顎枝は筋突起の後方を欠損し、角突起から関節突起内側にも欠損がある。破損面はいずれも新しく、破損は発掘後に生じたと考えられる。第 1 大臼歯のプロトコニッドは象牙質がわずかに露出する。第 3 大臼歯は脱落し、歯槽は開放している（写真 6-3）。

左下顎骨は、犬歯歯槽近心縁から先きと犬歯歯槽遠心縁から第 2 小臼歯歯槽近心縁までの槽間縁を新しい破損面で欠損する。そのため第 1 小臼歯の状態を観察できない。第 2、第 3 小臼歯および第 3 大臼歯は脱落しているが、いずれも歯槽は開放しており、第3小臼歯の歯槽内には破折面の新しい歯根断片が残留する。これらの歯は発掘後に失われたものと考えられる。なお、第 2 小臼歯の歯槽は近心、遠心 2 根とも径が小さ

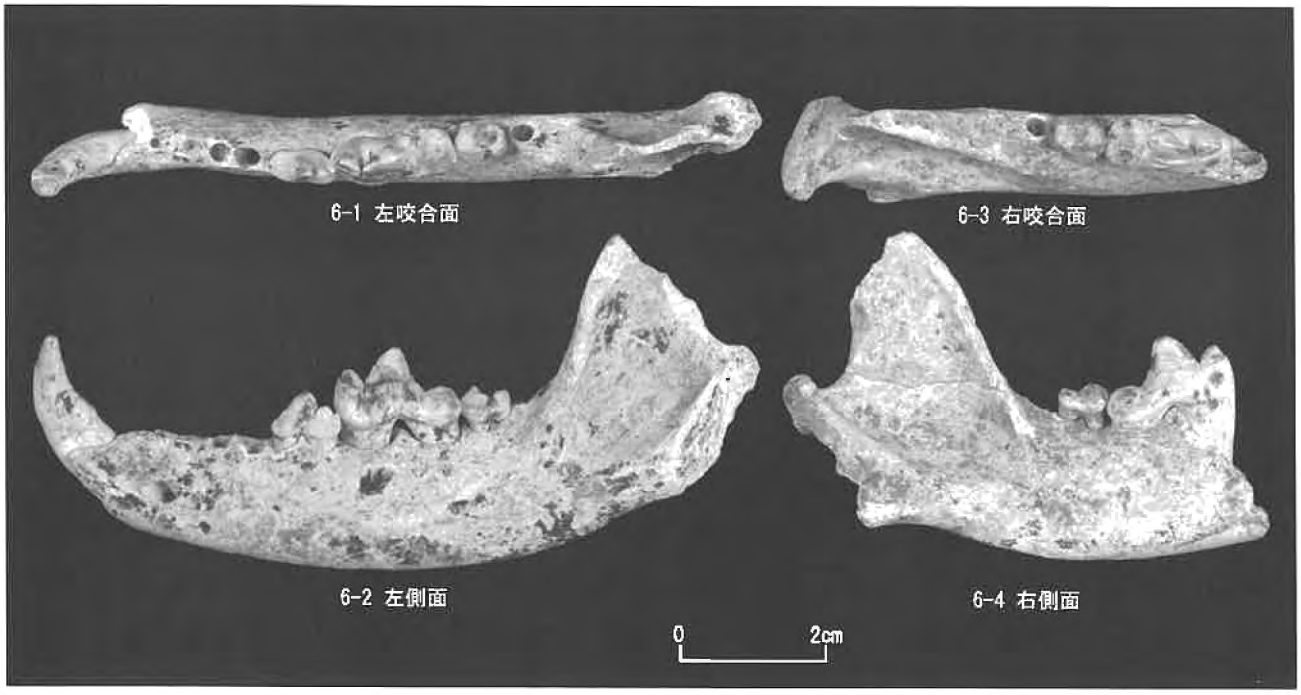

写真６　65KN 11G 左右下顎骨

く、2根間の間隔も第3小臼歯のものに比べて広い。筆者は、しばしばこのような第2小臼歯をもつ縄文犬骨に遭遇するが、どのような経過でこのような歯根形成に至るのか、詳細は明らかでない。下顎枝は筋突起後方から角突起までの広い範囲を大破する。破損面は新しい。残植歯牙のエナメル質の保存が悪く、咬耗程度は観察しにくいが、第4小臼歯、第1大臼歯のプロトコニッドは象牙質がわずかに露出する程度に咬耗が進んでいる（写真6-1）。

残植する歯牙の計測値を第5b表に示した。大臼歯列長は第1大臼歯歯槽近位縁から第3大臼歯遠位縁までの距離を計測した。なお、第1大臼歯長と大臼歯列長は今回紹介する6例の下顎骨標本の中で最も小さいが、第1大臼歯長は東京大学総合研究博物館所蔵の加曽利貝塚標本（長谷部コレクション：茂原1986）とほぼ同サイズである。しかし、第5a表に示す下顎骨の計測値をみると、この下顎骨は2号犬よりは小さいが、後述する65KN-Ⅱ-33-1の若齢犬骨より頑丈である。咬筋窩は左右とも深く、下顎体も厚い。

第6表に上腕骨と脛骨の計測値を示す。

(5) 64KS Ⅱ-4 K-5層 幼犬の左右下顎骨

幼犬の左右下顎骨と遊離した左の乳犬歯で構成される。乳犬歯の歯根先端は開放している。「64KS Ⅱ-4 K-5層」と記された記録カードおよび「六8/6 第2T 4区 K-5層 イヌ」と記された荷札が付属する。

左下顎骨は先端を犬歯歯槽遠心縁付近で、後端を第2大臼歯の歯槽遠心縁付近で欠損する。また、右下顎骨は先端を第3小臼歯付近、後端を第3大臼歯付近でそれぞれ欠損する。破損面はすべて新しい。遊離した左乳犬歯1本を伴う。

左下顎骨は永久第2、第3、第4小臼歯が萌出中で、主咬頭の先端は下顎骨体縁とほぼ同位置もしくはわずかに上位にある。なお、第2、第4小臼歯は歯槽内から取り出し可能で、歯根先端はいずれも開放している。第1、第2大臼歯は萌出を完了しているが、歯を取り出すことができないため、歯根先端の状態は観察できなかった。第3大臼歯の歯槽は開放しているが浅く、第3大臼歯は未萌出と推定される。右下顎骨の残植歯は第4小臼歯だけで、萌出程度は左下顎骨の第4小臼歯に等しい。左右下顎骨とも骨体はスポール状である。

以上の歯牙の萌出状況を山懸ほか（1993）の現生日本犬の基準にあてはめると、この個体の死亡推定年齢は生後130日前後である。

計測可能な下顎骨と歯牙の計測値を第7a、7b表に示す。この個体で注目されるのは、下顎大臼歯最大長（maximum medio-distal length：歯冠近心遠心点を結ぶ最大長）が20mmを超えたことである。関東地方の縄文遺跡から出土するイヌでは下顎第1大臼歯長が20mmを超えることはまれで、この個体が幼犬であることを考えると、成犬に達した場合、中級犬相当の下顎骨に成長する可能性がある。

(6) 65KN Ⅱ 33-1 若齢犬の頭蓋骨破片および左右下顎骨

イヌ頭蓋骨破片および完形に近い左右の下顎骨と第1脊椎骨破片などを含む一括資料である。「65KN Ⅱ 33―1」と赤マジックインクで書かれた記録カード、および「北貝塚 第Ⅱ区 S44.11.11 獣骨 33G 第Ⅳ層 N.B36-83」と黒マジックインクで書かれた古い荷札が付属する。四肢骨や第2脊椎骨以降の脊椎骨など体部の骨は確認できないが、1体の埋葬犬に由来する可能性が高い。

頭蓋骨は、前頭骨および頭頂骨の背面部、第2、第3切歯が残植する左切歯骨破片、左右の上顎骨破片

(左右の第4小臼歯、第1大臼歯および左第2大臼歯が残植)、そして後頭骨・側頭骨底部破片をはじめとする大小の破片資料に分かれている。これらの破片から頭蓋全体を復元することはできなかったが、破片の破損面がすべて新しいこと、重複部分がないこと、そして骨質が均質なことなどから、破片はすべて1体の頭蓋骨に由来すると推定される。前頭骨の前頭骨間縫合および左右の頭頂骨間の矢状縫合は癒合していない。

上顎切歯の中心結節両脇の結節をはじめ、残植するすべての歯牙に咬耗がみとめられない。遊離状態で確認した上顎犬歯の歯根先端は開放している。右上顎骨破片に残された犬歯から第3小臼歯までの各歯は叢生状態である。上顎歯牙の計測値は第8表に示した。

左右の下顎骨は犬歯から先端部を欠損する(写真7)。下顎骨の化骨は十分でない。第1小臼歯と第2小

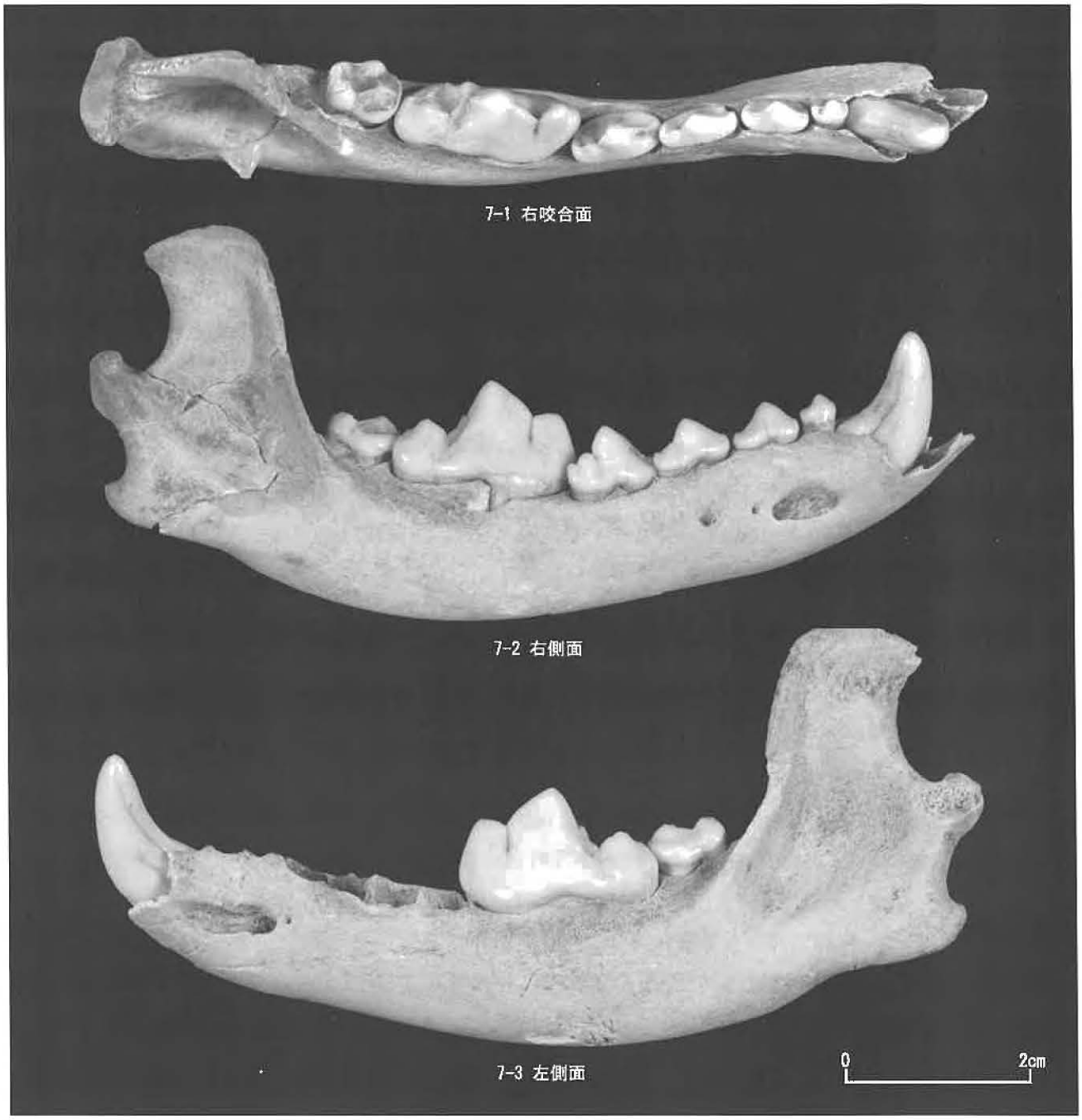

写真7　65KN Ⅱ 33-1　左右下顎骨

臼歯の下位にある頤孔が前後にのびる。吻端部の欠損によって切歯の萌出状況は不明だが、第1小臼歯から第3大臼歯までの永久歯は萌出している。左右の下顎犬歯は非水溶性の接着剤で固定されており、骨体から外すことが困難で詳細は不明だが、左下顎骨舌側面から観察できる歯根先端は開放している。山懸ほか（1993）によると、現生在来種を中心とするイヌの永久犬歯の完成は上顎で生後300±20日、下顎で280±20日である。縄文犬と現代日本犬の成長過程に大きな較差がないと仮定して、上記の上下顎歯の状況にあてはめると、この個体の死亡年齢は生後250日前後と推定される。下顎枝は短めで、咬筋窩は深い。筋突起先端は後方に向かう。残植する下顎臼歯列は叢生状態で、上顎歯の叢生と対応している。すなわち、左右の下顎第2大臼歯が舌側に捻転し、第3大臼歯の歯槽は後方に押されて下顎枝縁に乗り上げている。下顎骨および下顎歯牙の計測値は第9a、9b表に示した。

この個体で注目すべき特徴は、既述の「64KS　Ⅱ-4　K-5層」標本と同様に下顎第1大臼歯の最大長が20mmにとどき、次項に紹介する「68KN 20-4」標本（中級犬骨）の下顎第1大臼歯の最大長とほぼ同サイズになることである。この個体の下顎骨はまだ成長途中にあるので、成熟後には上下顎歯の叢生状態も緩和され、この中級犬骨（68KN 20-4）サイズに達するものと推定される。

(7) 68KN 20-4　中級犬右下顎骨

下顎体舌側面下部に＜871128 T20-4 貝層下土層＞という注記があり、記録カード「68KN 20-4」が付属する。

犬歯より先の吻端部と下顎枝上端、角突起先端を欠損する。欠損面はいずれも新しい。骨体は全体に頑丈で、咬筋窩は深い。計測値は第10a表に示すとおりである。関節突起中央部から現存する下顎体前端を結ぶ長さは125.7mmであるが、欠損部を推定復元した下顎全長（id-condyle process および id-angular process）は133±mmである（写真8）。この値は長谷部（1952）が規定した中級犬の下顎骨長（顆）の範囲（125～135mm）にあり（第11表）、サイズでは下顎全長133.7mm（id-condylion mediale）の宮城県田柄2号犬骨（頭蓋全長183.4mm：茂原・小野寺　1984）にほぼ匹敵すると考えられる。なお、田柄2号犬と同じく長谷部（1952）の中級犬に分類される宮城県前浜貝塚犬骨（頭蓋全長171.8mm：茂原・小野寺1984）の下顎全長（id-condylion mediale）は123.4mmである。

歯牙はすべて永久歯に交替している。第1、第2小臼歯、第3大臼歯が脱落し、歯槽はいずれも開放する。死後の脱落と考えられる。下顎第1大臼歯はプロトコニッドの咬耗がみとめられ象牙質がわずかに露出するなど、各歯咬頭にわずかな咬耗がある（写真8-3）。歯牙の計測値は第10b表のとおりである。

(8) 64KS 001-D00016　カットマークのあるイヌの右脛骨

骨幹近位部に＜001-D00016＞という注記があり、「64KS　出土地不明」と書かれた比較的新しいメモが付属する。カットマークのある貴重な犬骨資料だが、出土状態および年代が明らかでない。

脛骨は近位関節部を欠損するが、他はほぼ完存している。近位端の欠損面は古く、海綿質が露出する。遠位端の内果先端から現存する近位端先端までの最大長は128.2mmであることから、推定復元される脛骨全長は140～150mm前後と考えられる。遠位最大幅（breadth of the distal end）は19.9mm、骨幹最小幅（smallest breadth of the diaphysis）は10.9mmである。

カットマークは3カ所にみとめられる。いずれも遠位関節から約2.5cm上方の脛骨前面に集中し、腓骨が密着

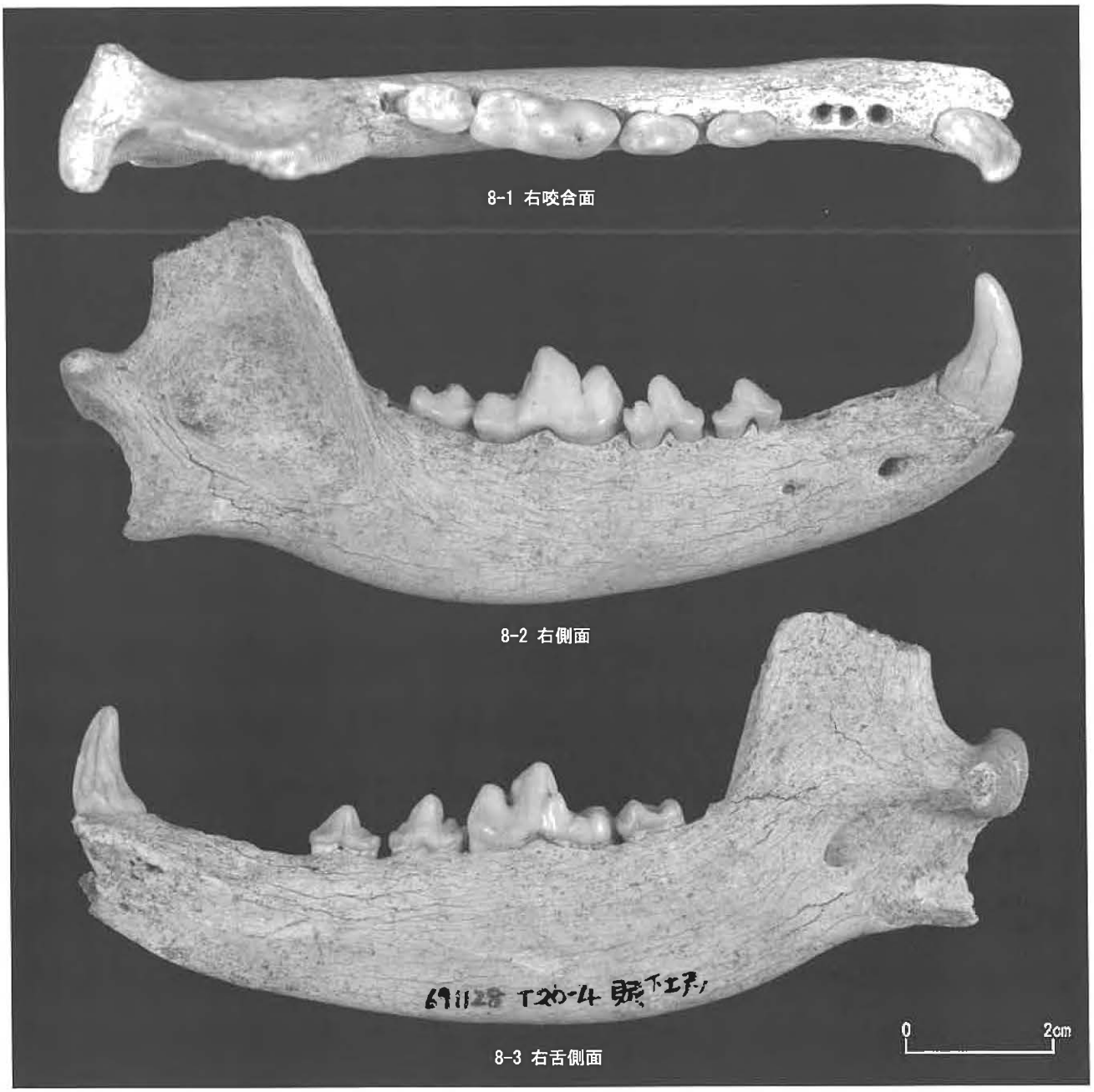

写真８　68KN 20-4　右下顎骨

する外側面、脛骨内側面および後面にはみとめられない。いずれも骨軸に対してほぼ直交する浅く鋭い傷で、断面はいずれもＶ字型、カットマークの長さは近位部に近い順に4.2mm、7.4mm、3.8mmである。腓骨の接面に近いものが最も長く、約2mmの間隔で平行に並ぶ残りの２本は見た目ではほぼ同じ長さである（写真9-1～9-3）。これらのカットマークは、鋭い刃のついた道具でイヌの脛部と後趾前面を連結している強靭な腱や深層筋を切断する際に付いたものと考えられる。

ところで、上記の計測値は縄文犬脛骨の変異内におさまっているが、筆者の知るかぎりではカットマークの明瞭な縄文犬骨が写真を伴って報告された例はない。当時のイヌの中に採肉、採皮を目的に飼われた個体がいたとしても不思議ではない。しかし、いずれにしても、この資料が縄文犬のものかどうかの判定は、この犬骨を直接年代測定するのが最も確実な方法であろう。

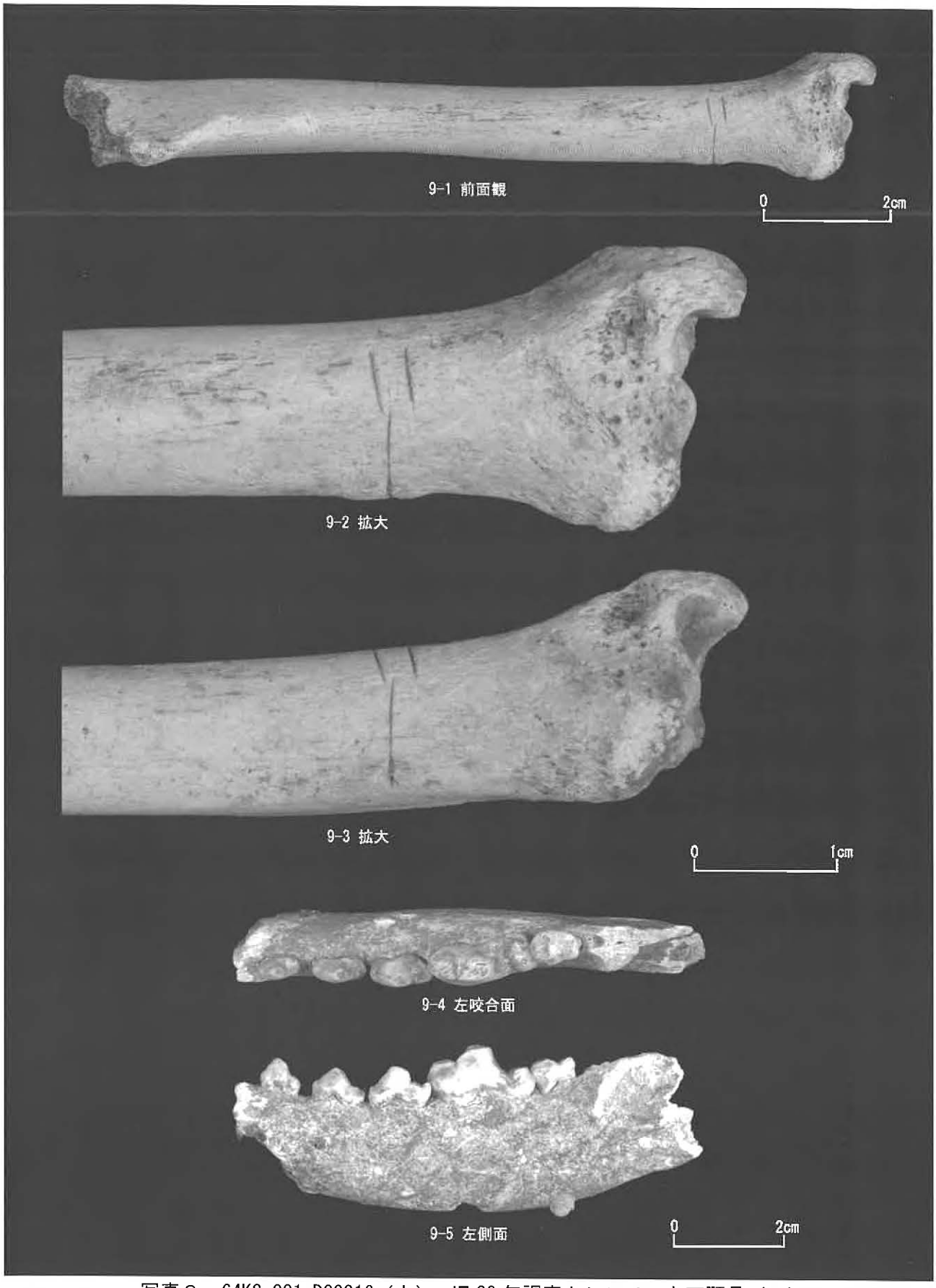

写真９　64KS 001-D00016（上）・旧 39 年調査トレンチ　左下顎骨（下）

(9) 旧 39 年調査トレンチ（Ⅲトレ3区）30-23 区付近 最下部 イヌ左下顎骨

1964 年の調査トレンチ最下部から出土したイヌの左下顎骨である（写真 9-4、9-5）。先端を第 2 小臼歯付近、後端を第 3 大臼歯付近で欠損する。下顎枝は失われている。いずれも破断面は新しい。歯牙は第 3 大臼歯をのぞくすべての歯が残植している。各小臼歯間の歯隙が大きく、とくに第 1、第 2 および第 2、第 3 小臼歯間で顕著である。各歯の咬耗は進行しており、第 1 大臼歯プロトコニッドの減滅が著しい。下顎骨および下顎歯牙の計測値は第 12a、12b 表に示した。

(10) 64KS 66-56-22 オオカミの遊離左下顎歯

遊離歯根に＜ 64KS 66-56-22 ＞という注記があるオオカミの左下顎第 4 小臼歯と第 1 大臼歯である（写真 10）。赤マジックで注記と同じ内容の記載と黒マジックで「オオカミ歯 2」と書かれた荷札が付属している。下顎骨は伴っていないが、2 本の遊離歯に欠損はなく、歯根先端も閉鎖している。

第 1 大臼歯は斎藤（1963）と茂原（1986）の近遠心径（medio-distal diameter）が 26.1mm、同じく最大遠近心径（maximum medio-distal diameter）は 26.4mm である。頬舌径は斎藤（1963）の第 13 図 3-4 と 9-10 がそれぞれ 10.6mm と 9.8mm である。また、第 4 小臼歯の近遠心径（medio-distal diameter）は 13.6mm、頬舌径（bucco-lingal diameter）は 7.2mm である。以上の歯冠計測値は、いずれも筆者の手元にある縄文遺跡出土オオカミ *Canis lupus* sp. の計測値のほぼ中位、またニホンオオカミ *Canis lupus hodophilax* に同定された江戸時代以降の近現代標本の変異内にある。

第 1 大臼歯のパラコニッド、プロトコニッド、メタコニッドは摩耗が進行し、象牙質が露出する。エンドコニッド、ハイポコニッドも咬耗が進んでいるが、象牙質の露出はない。パラコニッドからプロトコニッドに至る歯冠稜が著しく咬耗し、象牙質が広い範囲にわたって露出する。いずれも硬いものを強く咬む生前の食性を反映していると考えられる。

第 4 小臼歯はプロトコニッドが摩耗し、近心側の歯冠稜に入った深い亀裂により象牙質が露出する。亀裂面は古い。生前の亀裂かどうかは不明である。ハイポコニッドには咬耗がない。

3 考 察

今回調査した 6 体の下顎骨標本のうち、少なくとも 3 体分（64KS Ⅱ-4 K-5 層幼犬、65KN Ⅱ 33-1 若齢犬、68KN 20-4 成犬）の下顎骨標本が長谷部（1952）分類の中級犬に相当し、また成熟後に中級に生育する可能性がある若齢犬と推定された。なお、イヌの大きさに関する長谷部の分類名はイヌのサイズの用語としてかならずしも一般的でないので、ここではことわりのないかぎり小型犬、中型犬という用語を用いる。

すでに戦前の研究者たちは、縄文犬は小型犬と中小型犬を主力とする集団であるが、東北地方にはこれよりもややサイズの大きいイヌがいたという見通しをもっていた（斎藤 1936）。戦後の学術調査や開発事業などに伴う大規模な遺跡発掘で新たに加わった資料をあわせても、縄文犬が小型犬と中小型犬を主力とするイヌの集団であるという傾向は変わらないとみてよい（金子 1987、茂原 1988）。また、長谷部（1952）分類の中級犬骨が東北地方の太平洋沿岸地域にある縄文時代前期以降の遺跡からしばしば出土することも追認され、すでに述べた田柄 2 号犬骨や前浜貝塚犬骨のほか、岩手県門前貝塚犬骨（長谷部 1925）、宮城県宇賀崎貝塚犬骨（茂原ほか 1980）、福島県薄磯貝塚犬骨（茂原ほか 1988）など合計 8 体が報告されている。

今回の調査によって当貝塚で中型犬骨が相対的に多く発見されたという事実は、縄文時代における中型犬

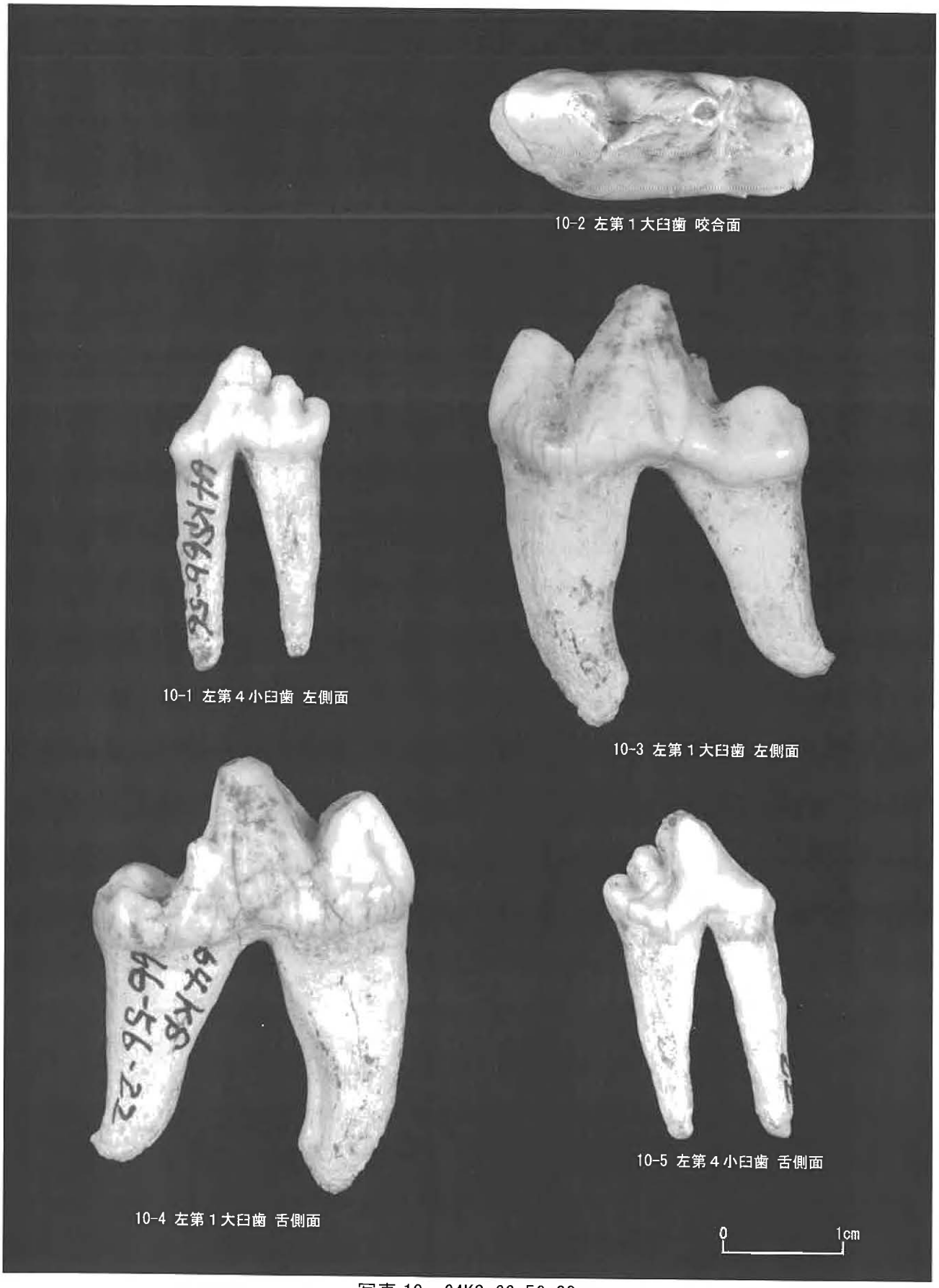

写真 10　64KS 66-56-22

の地理分布が従来考えられているよりも広い範囲に及んでいたことを示唆する。縄文時代早期の佐賀県東名貝塚犬骨9596(頭蓋最大長178.2mm：丸山ほか2009)や同15537(頭蓋最大長176.2mm：丸山ほか2009)などの存在を考えると、今後全国どの時期の縄文遺跡から中型犬骨が出土してもおかしくない状況にあるといえる。そうだとすれば、縄文犬のサイズに関する従来の定説の見直しを視野にいれるべきかもしれない。たとえば、中型犬が小型犬を主流とする縄文犬とは血縁的に独立した系統として各地で飼われつづけた可能性、あるいは縄文犬が初期の段階から遺伝的に多様な集団で、ある確率で中型犬がどの地域でも出現していた可能性などを検討すべきだろう。前者の場合は、縄文人の間にイヌの任意な交雑を防ぐ何らかのシステムがつくられていたことが前提になる。

上記いずれの場合でも大貝塚が密集し、犬骨の出土頻度の高い東日本沿岸地域の遺跡で中型犬骨の頻度が相対的に高い状態が保たれていたと考えられる。しかし、イヌのサイズという形質がどのような要因で決定されるかがまだ明らかでなく、詳細は今後の研究を待つ必要がある。

(慶應義塾大学文学部非常勤講師)

引用・参考文献

Driesch, A. von den. 1976 A guide to the measurement of animal bones from archaeological sites. Peabody Museum Bulletin, 1, 137p., Peabody Museum of Archaeology and Ethnology, Harvard University.

長谷部言人 1925「石器時代家犬に就て(追加第二)」『人類学雑誌』40: 103-108.

長谷部言人 1952「犬骨」『吉胡貝塚 埋蔵文化財発掘調査報告 第1』: 145-150. 文化財保護委員会 東京

今泉吉典 1970「ニホンオオカミの系統的地位について. 2. イヌ属内での頭骨における類似関係」『哺乳動物学雑誌』5: 27-34.

金子浩昌 1987「縄文人にいつくしまれたイヌ」『アニマ』172: 28-33. 平凡社

丸山真史・永井理恵・松井章 2009「動物遺存体」『佐賀市埋蔵文化財調査報告書40 東名遺跡群Ⅱ 第6分冊』: 146-178 佐賀市教育委員会

斎藤 弘 1936「日本犬の祖先」『日本犬』5: 1-7.

斎藤弘吉 1963『私版第一集 犬科動物骨格計測法』ix+138p.

茂原信生 1986「東京大学総合研究資料館所蔵長谷部言人博士収集犬科動物資料カタログ」『東京大学総合研究資料館標本資料報告』13 東京大学総合研究資料館

茂原信生 1988「太古から犬は人の友だった」『アニマ』189: 98-101. 平凡社

茂原信生・江藤盛治・馬場悠男 1980「宇賀崎貝塚出土の人骨および犬骨について」『宮城県文化財調査報告書 第67集 金剛寺貝塚・宇賀崎貝塚・宇賀崎1号墳他』: 167-182. 宮城県教育委員会

茂原信生・小野寺覚 1984「田柄貝塚出土の犬骨について」『人類学雑誌』92(3): 187-210.

茂原信生・馬場悠男・芹澤雅夫 1988「薄磯貝塚出土の家犬およびオオカミ」『いわき市埋蔵文化財調査報告第19冊 薄磯貝塚：縄文時代晩期貝塚の調査』: 558-571. いわき市教育委員会

山縣純次・杉方保毅・鬼塚俊典・園橋正秀・加藤友康 1993「イヌの歯の成長に関するX線学的観察 ―形態の変化と成歯交代図について―」『獣医畜産新報』46: 185-191.

計　　測　　表

第１a表　VI-30-23　第２貝層　K 4層　２号犬　下顎骨計測値

	ML-2	ML-1	ML-3	ML-4	ML-5	HVR	MRH	MRB
	id-c.med	id-goc	c-c.proc	c-inden.	c-an.p	cr-basal ang,pro	gov-cr	Min.
左							45±	29.7
右							45.5±	30.1

ML-1: Mandibular length-1; Infradentale-gonion caudale(下顎全長-1)
ML-2: Mandibular length-2; id-condylion mediale(下顎全長-2)
ML-3 : Mandibular length ; the condyle process - aboral border of the canine aleveolus
ML-4 : Mandibular length frpm the indentation between condyle process and the angular peocess - aboral border of the canine aleveolus
ML-5 ; Mandibular length : the angular peocess - aboral border of the canine aleveolus

第１b表　VI-30-23　第２貝層　K-4層　２号犬　下顎歯牙計測値

	I_1		I_2		I_3		C		P_1		P_2		P_3		P_4	
	m-d	b-l	m-d	b-l	m-d	b-l	m-d	b-l	m-d	b-l	m-d	b-l	m-d	b-l	m-d	b-l
左	／	／	／	／	／	／	／	／	／	／	／	／	／	／	／	／
右	／	／	／	／	／	／	／	／	／	／	／	／	／	／	／	／

／:欠損　（　）:失欠歯　歯槽開放　空欄は計測不可　以下、凡例は共通

第２表　30-23　第２貝層　K-4層　２号犬　四肢骨計測値

	肩甲骨		上腕骨					橈骨				尺骨	大腿骨			
	GLP	SLC	GL	Bp	Dp	SD	Bd	GL	Bp	SD	Bd	SDO	GL	Bp	DC	SD
左	23.6	20.4	127.0	23.4	28.9	10.3	25.0		14.4			18.1	140.0	30.6	14.6	11.1
右	23.3		126.8	23.3	29.0	10.3	25.9	123.8	14.4	9.9	19.2	18.0	140.4	30.3	14.9	11.5

第３表　64KS　27-23-15　３号犬　四肢骨計測値

単位:mm

	肩甲骨		上腕骨					橈骨				脛骨			
	GLP	SLC	GL	Bp	Dp	SD	Bd	GL	Bp	SD	Bd	GL	Bp	SD	Bd
左	20.8		110.1	18.9	28.1	8.6	22.5						23.6		
右	20.9					8.6	22.6		12.7	8.3		111.2+	24.7	8.3	16.5+

第４表　１号犬、２号犬、３号犬　第１脊椎、第２脊椎計測値

単位:mm

第1脊椎	1号犬	2号犬	3号犬
GB	-	-	52.5±
GL	30.9	-	27.9
BFcr	-	-	28.2
BFcd	-	-	22.6
LAd	12.05	-	9.1
H	22.45	-	20.3

第2脊椎	1号犬	2号犬	3号犬
LCDc	-	40±	35.05
LAPa	-	40.0	35.9
BFcr	-	24.7	21.3
Bpacd	-	-	19.7
BPtr	-	32±	-
SBV	-	18±	15.6
BFcd	-	14.1	12.7
H	-	38.6	25.1

単位:mm

MBH-1	MBH-2	MBH-3	H of M	MBT	masseter
(M_2-M_3)	(M_1)	(P_4-M_1)	behind M_1	(M_1)	fossa D.
23.6	22.7	21.7		11.0	7.3
23.8	21.9	21.4		11.0	7.4

MRH: Mandiblar ramus height; gonion ventrale-coronion(下顎枝高)
MRB: Mandiblar ramus breadth(下顎枝幅)
MBH: Mandiblar body height(下顎体高)
MBT: Mandiblar body thickness(下顎体厚)

空欄は計測不可
以下、凡例は共通

単位:mm

M_1				M_2		M_3		全歯列長	小臼歯列長			臼歯列長			大臼歯列長
									premolar row L.			cheek tooth L			
m-d	Max m-d	b-l													
		med	dis	m-d	b-l	m-d	b-l	I_1-M_3	P_1-P_4	C-P_4	P_2-P_4	P_1-M_3	C-M_3	P_2-M_3	
18.1	19.0	7.6	7.5	8.8	6.2	( )	( )								30.5
18.0	19.5	7.7	7.5	8.5	6.5	( )	( )								30.2

単位:mm

	脛骨			
Bd	GL	Bp	SD	Bd
24.9	133.8	27.0	10.4	
25.4				18.1

Bd:遠位端最大幅
Bp:近位端最大幅
DC:骨頭最大深
Dp:近位端最大深
GL:全長
GLP:関節窩幅
SD:骨幹最小幅
SDO:肘頭最小深
SLC:頸部最小幅

空欄は計測不可
以下、凡例は共通

第５a表　65KN　11G　下顎骨計測値

	ML-2	ML-1	ML-3	ML-4	ML-5	HVR	MRH	MRB
	id-c.med	id-goc	c-c.proc	c-inden.	c-an.p	cr-basal ang,pro	gov-cr	Min.
左								
右								26.7±

第５b表　65KN　11G　下顎歯牙計測値

	I_1		I_2		I_3		C		P_1		P_2		P_3		P_4	
	m-d	b-l	m-d	b-l	m-d	b-l	m-d	b-l	m-d	b-l	m-d	b-l	m-d	b-l	m-d	b-l
左	／	／	／	／	／	／	7.8	4.8	／	／	( )	( )	( )	( )	9.6	4.7
右	／	／	／	／	／	／	／	／	／	／	／	／	／	／	／	／

第６表　65KN　11G　四肢骨計測値

単位:mm

	上腕骨		脛骨	
	SD	Bd	SD	Bd
左			10.1	18.4
右	10.4	22.2		

第７a表　Ⅱ-4　K-5層　下顎骨計測値

	ML-2	ML-1	ML-3	ML-4	ML-5	HVR	MRH	MRB
	id-c.med	id-goc	c-c.proc	c-inden.	c-an.p	cr-basal ang,pro	gov-cr	Min.
左								
右								

第７b表　Ⅱ-4　K-5層　下顎歯牙計測値

	I_1		I_2		I_3		C		P_1		P_2		P_3		P_4	
	m-d	b-l	m-d	b-l	m-d	b-l	m-d	b-l	m-d	b-l	m-d	b-l	m-d	b-l	m-d	b-l
左	／	／	／	／	／	／	乳歯 7.7	4.8	( )	( )	7.5 萌出中	4.1	萌出中		10.3 萌出中	5.0
右	／	／	／	／	／	／	／	／	／	／	／	／	／	／	萌出中	

第８表　65KN　Ⅱ　33-1　上顎歯牙計測値

	I^1		I^2		I^3		C		P^1		P^2		P^3		P^4	
	m-d	b-l	m-d	b-l	m-d	b-l	m-d	b-l	m-d	b-l	m-d	b-l	m-d	b-l	Max. L	m-d
左	／	／							／	／	／	／	( )	( )	17.5	17.5
右	／	／	／	／	／	／	／	／	／	／	／	／	／	／	17.8	17.1

単位：mm

MBH-1	MBH-2	MBH-3	H of M	MBT	masseter
(M_2-M_3)	(M_1)	(P_4-M_1)	behind M_1	(M_1)	fossa D.
21.5	21.2	19.8		9.8	6.2±
20.5				9.6	6.3

単位：mm

M_1				M_2		M_3		全歯列長	小臼歯列長			臼歯列長			大臼歯列長
m-d	Max m-d	b-l							premolar row L.			check tooth L			
		med	dis	m-d	b-l	m-d	b-l	I_1-M_3	P_1-P_4	C-P_4	P_2-P_4	P_1-M_3	C-M_3	P_2-M_3	
17.2	17.6	6.8	6.6	7.5	5.5	( )	( )					61.0			27.7
17.1	17.9	6.7	6.6	7.4	5.5	( )	( )								

単位：mm

MBH-1	MBH-2	MBH-3	H. of M	MBT	masseter
(M_2-M_3)	(M_1)	(P_4-M_1)	behind M_1	(M_1)	fossa D.
	15.4	13.2		9.3	
	14.3	15		9.4	

単位：mm

M_1				M_2		M_3		全歯列長	小臼歯列長			臼歯列長			大臼歯列長
m-d	Max m-d	b-l							premolar row L.			check tooth L			
		med	dis	m-d	b-l	m-d	b-l	I_1-M_3	P_1-P_4	C-P_4	P_2-P_4	P_1-M_3	C-M_3	P_2-M_3	
18.3	20.1	7.1	7.6	8.1	7	未萌出									
( )	( )	( )	( )	( )	( )	( )	( )								

単位：mm

P^4	M^1			M^2		大臼歯列長
b-l	m-d	Max b-l	b-l	m-d	b-l	
9.5	12.5	15.0	13.7	6.5	9.6	15.6
9.8	12.2	15.2	13.0	／	／	

第９a表　65KN　Ⅱ　33－1　下顎骨計測値

	ML-2	ML-1	ML-3	ML-4	ML-5	HVR	MRH	MRB
	id-c.med	id-goc	c-c.proc	c-inden.	c-an.p	cr-basal ang,pro	gov-cr	Min.
左	99.3±	99.3±	82±	75±	83±		34.6	20.5±
右	99.5±	99.5±	82±	75±	83±		34.3	19.9

第９b表　65KN　Ⅱ　33－1　下顎歯牙計測値

	I_1		I_2		I_3		C		P_1		P_2		P_3		P_4	
	m-d	b-l	m-d	b-l	m-d	b-l	m-d	b-l	m-d	b-l	m-d	b-l	m-d	b-l	m-d	b-l
左	／	／	／	／	／	／	9.3	5.0	( )	( )	( )	( )	( )	( )	( )	( )
右	／	／	／	／	／	／			4.1	2.9	7.8	3.9	8.9	4.0	10.3	5.2

第10a表　68KN　20－4　下顎骨計測値

	ML-2	ML-1	ML-3	ML-4	ML-5	HVR	MRH	MRB
	id-c.med	id-goc	c-c.proc	c-inden.	c-an.p	cr-basal ang,pro	gov-cr	Min.
左	133±	133±	114.7	110.1	114.5±			34.1

第10b表　68KN　20－4　下顎歯牙計測値

	I_1		I_2		I_3		C		P_1		P_2		P_3		P_4	
	m-d	b-l	m-d	b-l	m-d	b-l	m-d	b-l	m-d	b-l	m-d	b-l	m-d	b-l	m-d	b-l
左	／	／	／	／	／	／	10.6	6.6	( )	( )	( )	( )	9.6	4.6	10.4	6.0

第11表　長谷部(1952)による犬骨のサイズ分類(抜粋)

単位:mm

		形　　種				
		小	中小	中	中大	大
測目	最大頭骨長	— 155	156 — 170	171 — 185	186 — 200	201 —
	下顎骨長(顆)	— 113	114 — 124	125 — 135	136 — 146	147 —
	下臼歯列長	— 60	61 — 65	66 — 70	71 — 75	76 —

第12a表　64KS　30－23　下顎骨計測値

	ML-2	ML-1	ML-3	ML-4	ML-5	HVR	MRH	MRB
	id-c.med	id-goc	c-c.proc	c-inden.	c-an.p	cr-basal ang,pro	gov-cr	Min.
左								

第12b表　64KS　30－23　下顎歯牙計測値

	I_1		I_2		I_3		C		P_1		P_2		P_3		P_4	
	m-d	b-l	m-d	b-l	m-d	b-l	m-d	b-l	m-d	b-l	m-d	b-l	m-d	b-l	m-d	b-l
左	／	／	／	／	／	／	／	／	／	／	7.4	3.8	9.9	4.3	11.4	5.6

単位：mm

MBH-1	MBH-2	MBH-3	H. of M	MBT	masseter
(M_2-M_3)	(M_1)	(P_4-M_1)	behind M_1	(M_1)	fossa D.
17.4	15.9	14.3		9.3	4.8
17.4	16.3	14.1		9.6	5.1

単位：mm

M_1				M_2		M_3		小臼歯列長			臼歯列長			大臼歯列長
m-d	Max m-d	b-l						premolar row L.			check tooth L			
		med	dis	m-d	b-l	m-d	b-l	P_1-P_4	C-P_4	P_2-P_4	P_1-M_3	C-M_3	P_2-M_3	
20.4	19.9	7.5	7.4	8.0	6.1	( )	( )			26.6			55.3	31.2
19.7	20.4	7.7	6.9	8.3	6.3	( )	( )	30.0		26.0	58.5		54.9	32

単位：mm

MBH-1	MBH-2	MBH-3	H. of M	MBT	masseter
(M_2-M_3)	(M_1)	(P_4-M_1)	behind M_1	(M_1)	fossa D.
25.6	24.6	22.2		11.4	9.6

単位：mm

M_1				M_2		M_3		小臼歯列長			臼歯列長			大臼歯列長
m-d	Max m-d	b-l						premolar row L.			check tooth L			
		med	dis	m-d	b-l	m-d	b-l	P_1-P_4	C-P_4	P_2-P_4	P_1-M_3	C-M_3	P_2-M_3	
19.4	20.4	8.0	8.0	9.1	6.2	( )	( )	36.9	42.0	31.4	67.6	73.4	63.2	32.6

単位：mm

MBH-1	MBH-2	MBH-3	H. of M	MBT	masseter
(M_2-M_3)	(M_1)	(P_4-M_1)	behind M_1	(M_1)	fossa D.
21.9	22.7	20.9		10.4	

単位：mm

M_1				M_2		M_3		小臼歯列長			臼歯列長			大臼歯列長
m-d	Max m-d	b-l						premolar row L.			check tooth L			
		med	dis	m-d	b-l	m-d	b-l	P_1-P_4	C-P_4	P_2-P_4	P_1-M_3	C-M_3	P_2-M_3	
18.7	19.7	7.8	7.6	8.4	6.4	( )	( )							31.2